Davi De Carli Cieluck

Reabilitação oral complexa - Associação de PPR com encaixes intra-coronários: Relato de caso clínico

Trabalho de Conclusão de Curso apresentado ao Colegiado da Faculdade de Odontologia da Universidade Federal de Pelotas.

Orientador: Prof. Dr. Guilherme Camacho

Co-Orientador: Prof. Dr. Renato Waldemarin

Pelotas, 2011

Dados de Catalogação da Publicação

C569r Cieluck, Davi de Carli

Reabilitação oral complexa - Associação de PPR com encaixes intra-coronários: relato de caso clínico / Davi de Carli Cieluck ; orientador: Guilherme Camacho. - Pelotas: UFPel, 2011.
35f. ;

Monografia (Conclusão de Curso). Faculdade de Odontologia. Universidade Federal de Pelotas. Pelotas.

1. Reabilitação oral. 2. Prótese parcial removível.
3. Prótese parcial fixa. 4. Encaixe. I. Camacho, Guilherme (orient.)
II. Título

D3322

Bibliotecário: Fabiano Domingues Malheiro CRB -10/1955

Banca examinadora:

Profa. Dra. Noéli Boscato
Prof. Dr. Oscar Luis Vasques Ramos
Prof. Dr. José Mesquita Damé (suplente)

AGRADECIMENTOS

Primeiramente agradeço a Deus, por nos abençoar e nos guiar sempre pelo caminho certo.

A meus pais, Eduardo Cieluck e Maria Luiza De Carli Cieluck por me darem o dom da vida e pelos ensinamentos e valores a mim passados que serviram, e sempre servirão, para alicerçar solidamente minha vida. Por me apoiarem de forma incondicional nos momentos mais difíceis, assim como comemorarem e celebrarem os momentos mais felizes da minha vida.

Ao meu irmão Daniel Cieluck e minha irmã Luciane Cieluck por fazerem parte da minha vida como família.

Agradeço também à minha namorada Tatiane que por sua simples existência me estimula sempre ir em frente dando o melhor de mim. Sou muito grato também a minha cunhada, e amiga, Daiane que de maneira altruísta se dedicou a me ajudar na escrita deste trabalho.

Aos meus mestres orientadores Prof. Dr. Guilherme Camacho e Prof. Dr. Renato Waldemarin que de forma dedicada e atenciosa não se preocuparam em dividir seus conhecimentos colaborando não só para meu crescimento profissional como também para minha evolução pessoal. Obrigado pelo exemplo de profissionalismo o qual pretendo levar comigo até o fim desta jornada chamada vida. Tenho enorme respeito e admiração por vocês.

Gostaria de agradecer especialmente a paciente M.C.M. por acreditar na nossa capacidade, confiar no meu trabalho e ter paciência com as inúmeras sessões clínicas, sem a qual não seria possível a realização deste trabalho.

A todos os professores que me acompanharam neste curso, dividiram comigo seus conhecimentos e pela troca de gestos de amizade e consideração

A Faculdade de Odontologia da Universidade Federal de Pelotas, onde tive a oportunidade de realizar um grande sonho.

Enfim, a todos aqueles que de alguma forma contribuíram para a realização deste trabalho.

Muito obrigado

Davi De Carli Cieluck

Resumo

CIELUCK, Davi De Carli. Reabilitação oral complexa - Associação de PPR com encaixes intra-coronários: Relato de caso clínico. 2011. 35 f. Trabalho de Conclusão de Curso de (Graduação) - Faculdade de Odontologia, Universidade Federal de Pelotas, Pelotas.

A reabilitação oral de pacientes parcialmente desdentados é uma preocupação cotidiana do protesista. Atualmente a reabilitação com próteses implantossuportadas tem sido amplamente visada, porém nem sempre é possível seu emprego. Em casos diversos como, por exemplo, onde o paciente tenha poucos recursos financeiros, impossibilidade de ser submetido à cirurgia oral, entre outros, a prótese parcial removível (PPR) se apresenta como solução amplamente utilizada. A utilização de sistema de encaixes mostra-se bem descrita na literatura e cumpre bem os objetivos propostos. Além de favorecer a estética devido à eliminação do braço de retenção vestibular dos grampos convencionais de PPR, favorece também a melhor axialização das forças mastigatórias. Em vista disso, este trabalho descreve o caso clínico de uma paciente do sexo feminino, 21 anos, que procurou tratamento reabilitador na Faculdade de Odontologia da Universidade Federal de Pelotas (UFPEL). A paciente apresentava ausência de elementos dentais tanto do arco superior (17, 16, 15, 14, 12, 22, 24, 25, 26) quanto do arco inferior (38, 37, 36, 35, 46, 47). Após a anamnese e exame clínico foi concluído o diagnóstico e estabelecido um plano de tratamento voltado à reabilitação oral por meio da conjugação de PPR e prótese parcial fixa (PPF) com encaixes intra-coronários de semi-precisão para devolver a dimensão vertical outrora perdida, função mastigatória e estética. Após o término deste caso clínico foi possível concluir que a conjugação de PPR com PPF se torna a opção de escolha para pacientes que tenham uma exigência estética maior e que por algum motivo não estejam aptos a serem reabilitados com próteses implantossuportadas. Além disso, pode-se constatar que a confecção de PPR com sistemas de encaixe necessita de técnica mais refinada devendo ter suas etapas de planejamento e execução bem elaboradas para se obter o sucesso do trabalho.

Palavras-chave: Reabilitação oral; Prótese parcial removível; Prótese parcial fixa; Encaixe.

Abstract

CIELUCK, Davi De Carli. Reabilitação oral complexa - Associação de PPR com encaixes intra-coronários: Relato de caso clínico. 2011. 35 f. Trabalho de Conclusão de Curso de (Graduação) - Faculdade de Odontologia, Universidade Federal de Pelotas, Pelotas.

The oral rehabilitation in partially edentulous patients is a daily concern of the prosthetic. Currently oral rehabilitation with implant-supported prosthesis has been widely referred, but it is not always possible. In several cases, for example, the patient has limited financial resources, morphological impossibilities to undergo oral surgery, and others factors. In these cases the removable partial denture (RPD) is presented as a solution widely used. The use of precision or semi-precision attchments shows itself as a viable and well described in the literature that meet the proposed objectives. In addition to aesthetics due to the elimination of the buccal retention clamps of conventional PPR, it also supports the best axial forces. In this case is reported in a 21-year-old female patient who had been referred to a rehabilitation treatment at the Faculty of Dentistry, Federal University of Pelotas (UFPEL). The patient had absence of the maxillary teeth 17, 16, 15, 14, 12, 22, 24, 25, 26 and mandibular teeth 38, 37, 36, 35, 46, 47. After history and clinical examination the diagnosis was completed, a treatment plan established aimed at oral rehabilitation through the combination of PRP and fixed partial denture with intracoronary attachments of semi-precision to restore the vertical dimension, masticatory function and aesthetics lost. This particular case clearly shows the combination between RPD with fixed partial denture that becomes a choice for patients who have a greater aesthetic requirements and for some reason are not able to be rehabilitated with implant support prostheses. Moreover, the making of RPD with attachments systems requires refined technique and needs, as with any rehabilitation prosthetic, the steps in planning and executing compiled for the successful treatment.

Key-words: Prosthetic rehabilitation; Removable Partial Denture; Fixed Partial Denture; Attachment.

Lista de Figuras

Figura 1A Conexões intra-coronárias.....**13**

Figura 1B Conexões extra-coronárias.....**13**

Figura 2A Foto inicial frontal.....**17**

Figura 2B Foto inicial lado esquerdo.....**18**

Figura 2C Foto inicial lado direito.....**18**

Figura 3A Montagem em ASA para estudo.....**18**

Figura 3B Montagem em ASA para estudo.....**18**

Figura 3C Enceramento Diagnóstico.....**19**

Figura 3D Enceramento Diagnóstico.....**19**

Figura 4A PPR provisória.....**19**

Figura 4B PPR provisória em boca.....**19**

Figura 5A Dente com necessidade de ACC.....**20**

Figura 5B Pós-cirúrgico de 7.....**20**

Figura 6A Foto inicial dos dentes 11 e 21.....**20**

Figura 6B Foto final dos dentes restaurados.....**20**

Figura 7 Pinos metálicos fundidos cimentados.....**20**

Figura 8A Modelo de trabalho superior.....**21**

Figura 8B Modelo de estudo inferior.....**21**

Figura 8C Montagem dos modelos em ASA.....**21**

Figura 8D Montagem dos modelos em ASA.....**21**

Figura 9A Posicionamento da porção fêmea do encaixe intra-coronário de semi precisão das PPFs durante o enceramento.....**21**

Figura 9B Localização dos encaixes no enceramento das IEs da PPFs.....**21**

Figura 10A Prova da IE em boca.....**22**

Figura 10B Prova da IE em boca.....**22**

Figura 11A Modelo de remonte.....**22**

Figura 11B Modelo de remonte.....**22**

Figura 12A PPFs após aplicação da cerâmica sem ajustes.....**22**

Figura 12B Prova estética da cerâmica em boca.....**22**

Figura 12C Prova da cerâmica em boca.....**23**

Figura 12D Prova da cerâmica em boca.....**23**

Figura 13A Relacionamento maxilo-mandibular.....**23**

Figura 13B Modelos montados em ASA.....**23**

Figura 14A Modelo de trabalho para confecção da PPR com as PPFs em posição.....**24**

Figura 14B Modelo de trabalho para confecção da PPR com as PPFs em posição.....**24**

Figura 15A Armação da PPR junto com as PPFs em posição no modelo de trabalho.....**24**

Figura 15B Armação da PPR junto com as PPFs em posição no modelo de trabalho.....**24**

Figura 16A Resinoplastia dos componentes machos do encaixe de semi-precisão.....**25**

Figura 16B Resinoplastia dos componentes machos do encaixe de semi-precisão.....**25**

Figura 16C Encaixe de semi-precisão propriamente ditos fundidos.....**25**

Figura 16D Encaixe de semi-precisão propriamente ditos fundidos.....**25**

Figura 16E Encaixe de semi-precisão após usinagem.....**25**

Figura 16F Encaixe de semi-precisão após usinagem.....**25**

Figura 17A União dos componentes machos dos encaixes com a IE da PPR.....**26**

Figura 17B União dos componentes machos dos encaixes com a IE da PPR.....**26**

Figura 17C Dentes artificiais montados tanto na IE superior quanto na inferior.....**26**

Figura 17D Dentes artificiais montados tanto na IE superior quanto na inferior.....**26**

Figura 17E Dentes artificiais montados em ASA.....**26**

Figura 17F Dentes artificiais montados em ASA.....**26**

Figura 17G Prova dos dentes em boca.....**27**

Figura 17H Prova dos dentes em boca.....**27**

Figura 17I Prova dos dentes em boca.....**27**

Figura 17J Prova dos dentes em boca.....**27**

Figura 18A PPR e PPFs antes da cimentação.....**27**

Figura 18B Cimentação PPF.....**27**

Figura 19A Fotos finais do caso.....**28**

Figura 19B Fotos finais do caso.....**28**

Figura 19C Fotos finais do caso.....**28**

Figura 19D Fotos finais do caso.....**28**

Figura 19E Fotos finais do caso.....**28**

Lista de Abreviaturas e Siglas

ACC - Aumento de coroa clínica

ASA - Articulador semi-ajustável

ATM - Articulação têmporo-mandibular

DVO - Dimensão vertical de oclusão

EP - Edentulismo parcial

IE - Infra-estrutura

PPF - Prótese parcial fixa

PPR - Prótese parcial removível

UFPEL - Universidade Federal de Pelotas

Sumário

Introdução.....12

Objetivos.....16

Caso Clínico.....17

Discussão.....29

Considerações Finais.....33

Referências.....34

Introdução

Segundo Tabata et al. (2007 apud FEINE e CARLSSON, 2002) o número de perdas dentarias em pacientes jovens tem diminuído rapidamente em países industrializados. Entretanto, no Brasil, uma grande parcela da população jovem ainda é acometida por numerosas perdas dentárias.

A parcela de indivíduos menos provida de recursos financeiros é a mais acometida por perda parcial de dentes, ou seja, edentulismo parcial (EP). Esta disfunção oral diminui a capacidade mastigatória que acaba por afetar a nutrição, alterar a fonação e acarreta perda de estética. A principal causa do edentulismo é a doença cárie (BARBATO et al., 2007).

Atualmente, são inúmeras as possibilidades de tratamentos odontológicos disponíveis para reabilitação oral. Entre elas a mais atual são as próteses sobre implantes, porém há alguns fatores limitantes relacionados com esta alternativa que muitas vezes impossibilita tal aplicação na prática clínica. Entre eles estão alterações de ordem sistêmica, anatômica e financeira. Baseando-se nisso, o uso de próteses parciais removíveis com encaixe de semi-precisão ou de precisão, é uma opção muito utilizada devido ao ganho estético em relação às PPR's convencionais vinculada aos custos financeiros mais acessíveis, contrapondo-se ao ainda elevado custo da reabilitação com próteses implantossuportadas (BURNS; WARD, 1990; FREITAS JUNIOR et al., 2005; MILLER; GRASSO, 1990).

A Prótese Parcial Removível (PPR) é definida como "a parte da prótese dental que trata da construção de aparelhos protéticos do tipo dentossuportados e dentomucossuportados, destinados a substituir um ou mais dentes de um ou ambos os arcos" (TODESCAN et al., 1996).

As PPRs são aparelhos que podem ser removidos e recolocados na boca com relativa facilidade e que durante os movimentos funcionais do paciente (mastigação, fonação, deglutição, entre outros), se mantêm estáveis graças à retenção propiciada pela ação dos grampos, pelos encaixes ou por ambos simultaneamente, ou seja, o sistema de retenção. No caso dos grampos, a retenção é provida por meio da resistência à deformação elástica que o braço do grampo é capaz de exercer ao realizar o abraçamento após ultrapassar a linha de maior convexidade do dente. Já no caso dos encaixes, a retenção necessária é obtida por meio da fricção gerada

entre a superfície de contato dos dois elementos constituintes do sistema, macho e fêmea (TODESCAN et al., 1996). Os sistemas de encaixes apresentam como principal vantagem em relação aos retentores extra-coronários convencionais a eliminação do braço de retenção vestibular havendo assim um ganho estético muito positivo (KLIEMANN; OLIVEIRA,1999).

Segundo um estudo conduzido por SANTOS et al. (2005) tanto cirurgiões dentistas quanto técnicos em prótese dentária consideram que encaixes, quando bem indicados, são alternativas mais estéticas e apresentam retenção adequada quando comparados com PPR's convencionais. Porém, ponderam que a falta de laboratórios capacitados, o maior custo final do tratamento e a dificuldade técnica por parte do cirurgião dentista e do técnico de laboratório são fatores contribuintes para a resistência da utilização mais freqüente de tais sistemas.

Historicamente os encaixes foram idealizados por Herman Chayes no ano de 1910, que os projetava e fabricava. Na literatura inglesa são referidos como *precision attachments* (TODESCAN et al., 1996).

No que tange o uso de PPR com sistema de encaixe, subdivide-se em encaixes intra-coronários e extra-coronários. De acordo com Todescan et al.(1996), em ambas as situações a prótese é constituída por um componente macho e um componente fêmea. Porém, divergem quanto à localização destes componentes. No encaixe intra-coronário os componentes ficam limitados ao contorno do dente (Figura 1A). já o encaixe extra-coronário, os componentes do encaixe se localizam além do limite coronário, adjacentes ao dente (figura 1B).

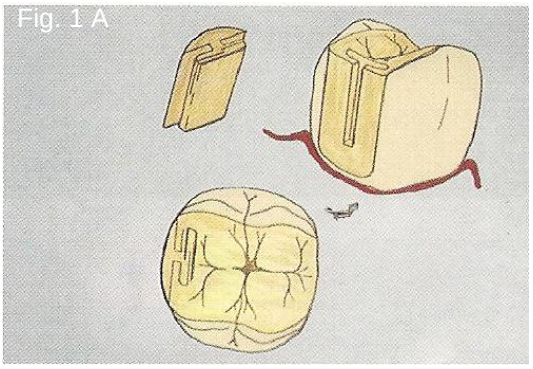

Figura 1A - Conexões intra-coronárias
Fonte: TODESCAN, Reynaldo; DA SILVA, Eglas E. Bernardes; DA SILVA, Odilon José

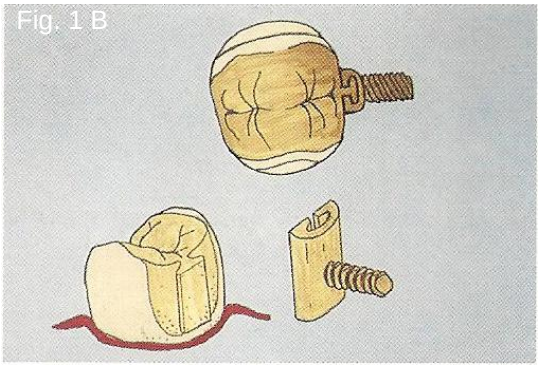

Figura 1B- Conexões extra-coronárias
Fonte: TODESCAN, Reynaldo; DA SILVA, Eglas E. Bernardes; DA SILVA, Odilon José

Quando compara-se o encaixe intra-coronário com o extra-coronário, o primeiro apresenta vantagens em relação ao segundo do ponto de vista biomecânico, uma

vez que apresenta melhor axialização das cargas mastigatórias. Desta forma, o ponto de incidência destas cargas ficará mais próximo do longo eixo do dente suporte. Em contra partida, o segundo apresenta ponto de incidência afastado do longo eixo do suporte, o que gera a formação de forças de alavanca indesejáveis mas contornadas com o uso de conectores articulados. Uma desvantagem do sistema de encaixe intra-coronário é a quantidade maior de desgaste dental necessária para abrigar a porção fêmea do sistema na prótese fixa o que poderia causar prejuízos pulpares em dentes vitalizados (TODESCAN et al., 1996) sendo assim, mais indicado em dentes desvitalizados e munidos de núcleos metálicos fundidos (KLIEMANN; OLIVEIRA, 1999).

Quanto à forma de fabricação dos encaixes eles podem ser do tipo semi-precisão, o qual é confeccionado pelo próprio técnico de laboratório por meio de fundição, ou podem ser de precisão, confeccionados pela indústria com técnica requintada e que são comercializados em casas de produtos odontológicos. TODESCAN et al. (1996) considera que o termo encaixe de semi-precisão não expressa adequadamente o sistema argumentando que a rigorosa justaposição dos componentes é fator primordial para que seja cumprida sua função de retenção por meio da fricção entres as partes constituintes.

Há uma variedade grande de sistemas de encaixes disponíveis atualmente, que variam em tamanho, forma, mecanismo de ativação, material utilizado, meio de obtenção, custos. Por isso, é essencial que o profissional que deseja empregá-los em uma reabilitação oral tenha conhecimentos para optar pela melhor indicação (COSME et al., 2003).

Sem dúvida o sucesso de qualquer reabilitação protética em odontologia é dependente de um planejamento cuidadoso e bem realizado (MEZZOMO, 1994). O planejamento protético deve obrigatoriamente passar pelo delineamento visto que por meio dele podemos coletar informações preciosas que vão nos guiar durante todo tratamento (OLIVEIRA et al., 2009).

No que se refere à combinação de prótese parcial fixa (PPF) com PPR para reabilitação oral, o sistema metalocerâmico é o utilizado por ser muito versátil o que possibilita ser indicado em elementos unitários tanto anteriores quanto posteriores, em próteses pequenas e extensas, e em combinação de próteses fixas e removíveis através de sistemas de encaixe. Além disso, é amplamente utilizada nas próteses sobre implantes (PEGORARO, 1998).

Baseando-se nas vantagens das próteses com sistema de encaixes o presente trabalho tem por objetivo relatar um caso clínico de uma paciente com EP em que a reabilitação oral foi realizada por meio da associação de PPR e PPFs metalocerâmicas (prótese combinada) através do sistema de encaixes intra-coronários de semi-precisão objetivando suprir as necessidades estéticas e funcionais da paciente.

Objetivos

Objetivos Gerais

- Relatar o caso clínico de uma paciente jovem parcialmente edêntula com alteração da dimensão vertical de oclusão que foi reabilitada com prótese parcial removível com encaixe intra-coronário e próteses parciais fixas metalocerâmicas nos caninos com o pôntico do incisivo lateral em cantilhever na arcada dentária superior e prótese parcial removível na arcada dentária inferior.

Objetivos Específicos

- Discutir as vantagens e desvantagens dos aparelhos parciais removíveis de retenção por encaixe intra-coronários no tratamento reabilitador de pacientes com perdas dentárias;
- Restabelecer o sistema estomatognático da paciente bem como a estética.
- Demonstrar detalhadamente a confecção de PPR e PPF combinadas com encaixe intra-coronário.

Caso Clínico

Paciente M.C.M., sexo feminino, 21 anos, auxiliar de serviços gerais, solteira, natural e procedente de Pelotas-RS, procurou atendimento na Faculdade de Odontologia da Universidade Federal de Pelotas (UFPEL) com queixas estéticas e disfunção mastigatória. Paciente refere ter realizado muitas extrações dentárias ainda na adolescência e nunca recebeu orientações sobre a higienização oral. Relatou dificuldade mastigatória pela ausência de muitos elementos dentários. Negava dor, disfagia ou qualquer sintoma associado à disfunção de articulação têmporo-mandibular (ATM). História médica pregressa irrelevante.

Ao exame físico a paciente apresentava ausência dos elementos dentais 16, 15, 14, 12, 22, 24, 25 e 26 no arco superior e 38, 37, 36, 35, 46 e 47 na arcada inferior. Havia raiz residual do elemento 17 e lesões de cárie ativa nos dentes 11, 21, 13 e 23.

Primeiramente, realizou-se exame radiográfico de todos os elementos dentais que confirmou a presença de lesão periapical nos elementos 13 e 23, ausência de seqüela de doença periodontal e cavidades de cárie com ampla perda de estrutura dental nos elementos 11 e 21.

Após o exame de imagem, procedeu-se a adequação do meio removendo-se as lesões de cárie ativa dos dentes 11, 13, 21 e 23 e selando-as com cimento de ionômero de vidro exceto os dentes 13 e 23 os quais necessitavam de tratamento endodôntico. A seguir, a paciente foi submetida à extração da raiz residual do elemento 17 (Figuras 2A-C).

Figura 2A – Foto inicial frontal

Figura 2B – Foto inicial lado esquerdo

Figura 2C – Foto inicial lado direito

Baseando-se na anamnese, no exame clínico e radiológico foi concluído o diagnóstico de perda de dimensão vertical de oclusão (DVO), dificuldade mastigatória e necessidade estética causados pelo edentulismo parcial. Estabeleceu-se, então, um plano de tratamento voltado à reabilitação oral para devolver a dimensão vertical outrora perdida, função mastigatória e estética. Prosseguiu-se com obtenção do molde para confecção do modelo de estudo tanto da arcada superior quanto da inferior e registro de oclusão para montagem em articulador semi-ajustável (ASA) e realização de delineamento e enceramento diagnóstico (Figuras 3A-D).

Figura 3A – Montagem em ASA para estudo

Figura 3B – Montagem em ASA para estudo

Figura 3C – Enceramento Diagnóstico

Figura 3D – Enceramento Diagnóstico

Um enceramento de diagnóstico foi realizado a seguir como subsídio fundamental para o estudo do caso e, a partir deste, reconstruiu-se a DVO da paciente. A partir do enceramento, uma PPR provisória foi confeccionada tanto para arcada superior quanto para a inferior (Figuras 4A-B) visando suprir a necessidade estética da paciente no intervalo de tempo necessário para confecção do trabalho protético definitivo.

Figura 4A – PPR provisória

Figura 4B – PPR provisória em boca

Cabe aqui fazer uma observação que a ausência de dentes posteriores em contato durante a oclusão, além de causar a perda de DVO na paciente, causou também a vestibularização dos incisivos centrais superiores, conseqüência muito observada nestes casos. Esse fato induz uma dificuldade no remanejo da nova DVO e rearranjo articular devido ao aumento vestíbulo-lingual do espaço protético na região anterior (mordida aberta).

Foi então realizado o tratamento endodôntico dos elementos 13 e 23, assim como cirurgia de aumento de coroa clínica nos mesmos elementos uma vez que foi constatada a necessidade de devolver as distâncias biológicas periodontais perdidas

devido à grande perda de estrutura dental causada pela doença cárie (Figuras 5A-B).

Figura 5A – Dente com necessidade de ACC

Figura 5B – Pós cirúrgico de 7 dias

Os elementos 11 e 21 foram restaurados com resina composta visando melhorar o aspecto estético da paciente (Figuras 6A e B)

Figura 6A – Foto inicial dos dentes 11 e 21

Figura 6B – Foto final dos dentes restaurados

Confeccionaram-se pinos metálicos fundidos para suporte de uma PPF para os elementos 13 e 23 (Figura 7).

Figura 7 – Pinos-núcleos metálicos fundidos cimentados

Procedeu-se com a moldagem dos preparos protéticos para obter o modelo de trabalho para confecção da infra-estrutura das PPFs (Figuras 8A-B). Também se

realizou a tomada de relações maxilo-mandibular e posição espacial da maxila em relação ao crânio através do arco facial para montagem em ASA (Figuras 8C-D).

Figura 8A – Modelo de trabalho superior

Figura 8B – Modelo de estudo inferior

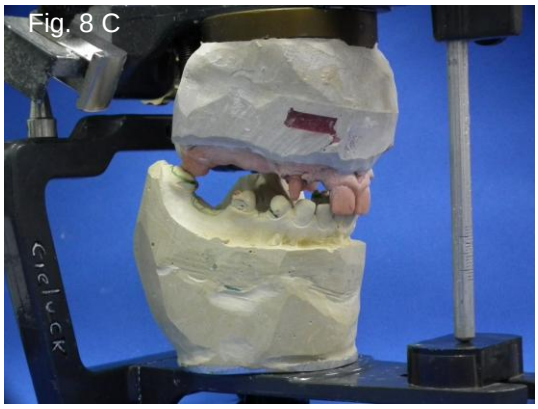

Figura 8C – Montagem dos modelos em ASA

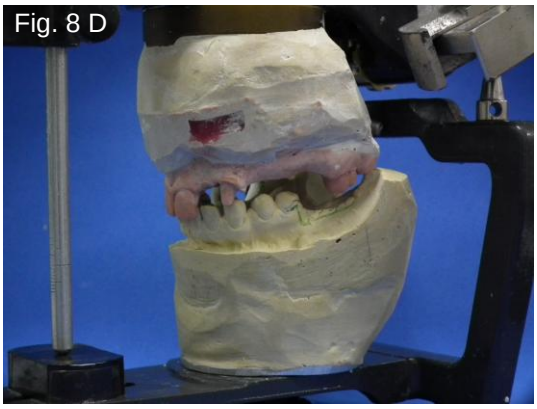

Figura 8D – Montagem dos modelos em ASA

No laboratório o técnico executou o enceramento das peças que compõem a IE das PPFs já incluindo a porção fêmea do encaixe intra-coronário na distal de cada uma das estruturas (Figuras 9A E B). A seguir, realizou-se a fundição das mesmas.

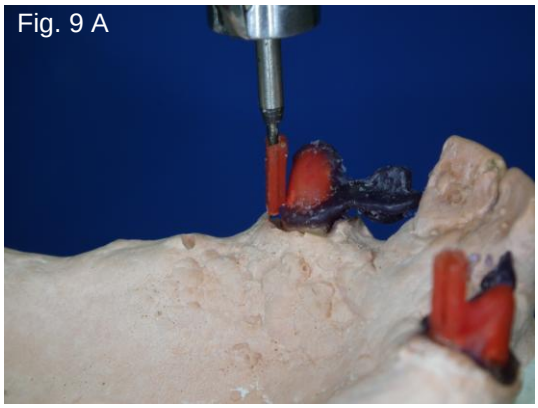

Figura 9A – Posicionamento da porção fêmea do encaixe intra-coronário de semi precisão das PPFs durante o enceramento

Figura 9B – Localização dos encaixes no enceramento das IEs das PPFs

A IE metálica fundida foi então verificada em boca para conferir sua adaptação, forma e posição (Figuras 10A-B).

Figura 10A – Prova da IE em boca

Figura 10B – Prova da IE em boca

A moldagem para confecção do modelo de remonte foi realizada com alginato (Hydrogum - Zhermack, Itália) para que o laboratório pudesse aplicar a cerâmica (figuras 11A e B) sobre as IEs ajustadas e usinadas.

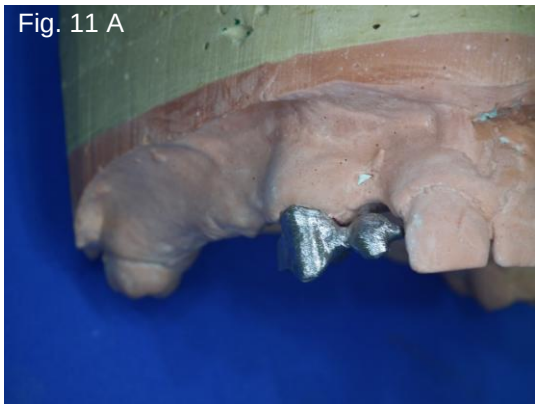

Figura 11A – Modelo de remonte

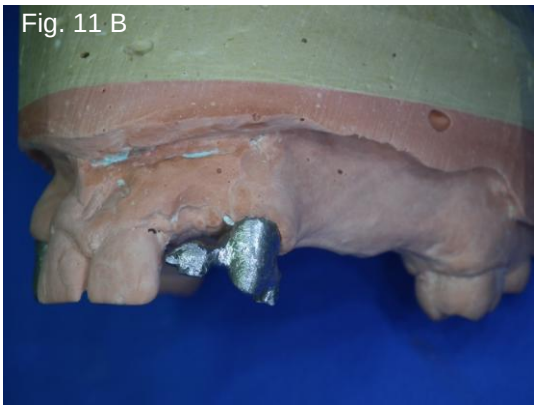

Figura 11B – Modelo de remonte

As peças metalocerâmicas (Figura 12A) foram então verificadas em boca e ajustadas para melhor adaptação e estética (Figura 12B - D).

Figura 12A – PPFs após aplicação da cerâmica sem ajustes

Figuras 12B – Prova estética da cerâmica em boca

Figuras 12C - Prova da cerâmica em boca

Figuras 12 D - Prova da cerâmica em boca

Feitos os devidos ajustes estéticos e funcionais na cerâmica, as peças foram enviadas para o laboratório realizar o *glazeamento* da cerâmica. Na paciente, procedeu-se então a confecção dos nichos nos demais pilares para ambas PPRs. Foi executada, a seguir, uma moldagem (Hydrogum - Zhermack, Itália) para a confecção do modelo de trabalho com as PPF em suas posições visando desenhar e fundir a IE que constitui a PPR (Figuras 14 A e B). Na sessão clínica seguinte, foi feita a prova das armações das PPRs superior e inferior e realizou-se a tomada de relações maxilo-mandibulares para montagem em ASA com a DVO restabelecida visando à montagem dos dentes artificiais a seguir (Figuras 13 A e B).

Figura 13A–Relacionamento maxilo-mandibular

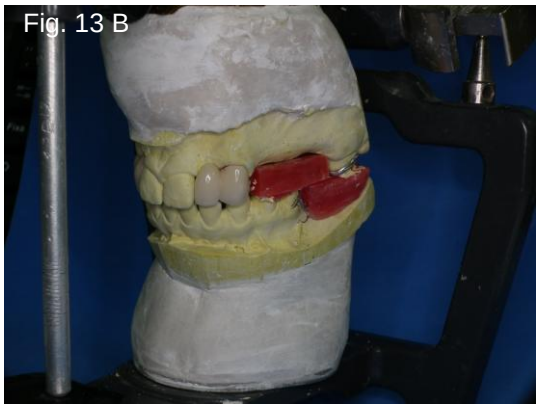

Figura 13B- Modelos montados em ASA

Figuras 14A e B - Modelo de trabalho para confecção da PPR com as PPFs em posição

Durante a prova das IEs das PPRs em boca foi constatada uma perfeita adaptação e assentamento das mesmas, o que não demandou ajustes maiores (Figuras 15A e B).

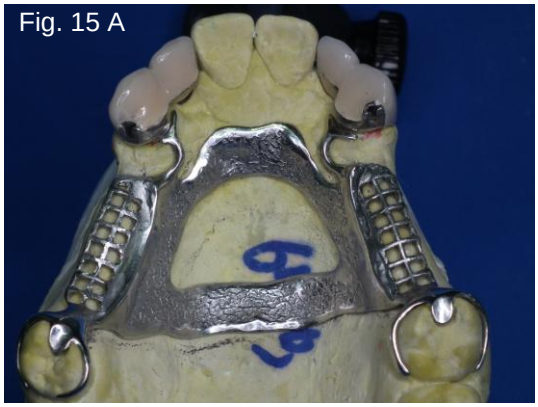

Figuras 15A e B – Armação da PPR junto com as PPFs em posição no modelo de trabalho

A etapa seguinte constitui a realização da resinoplastia do componente macho do encaixe com resina acrílica auto-polimerizável (Dencrilay - SP/Brasil). É importante ressaltar que esta etapa deve ser realizada após as IEs da PPR e das PPFs estarem prontas e em modelo de remonte, visto que é este componente que fará a união das próteses de forma precisa, além disso, a porção fêmea do encaixe deve estar fundida e polida para melhor adaptação do componente macho durante a resinoplastia.

As réplicas em resina dos constituintes machos dos encaixes de semi-precisão foram então justapostos em suas posições nas PPFs e realizou-se a resinoplastia do conector menor que tem a função de unir a prótese fixa com a removível. Após esta etapa, as peças em resinas passam a ser em metal por meio da fundição em laboratório e são usinadas para remoção de imperfeições na

superfície e melhor ajuste na conjugação prótese removível com prótese fixa (Figuras 16 A – F).

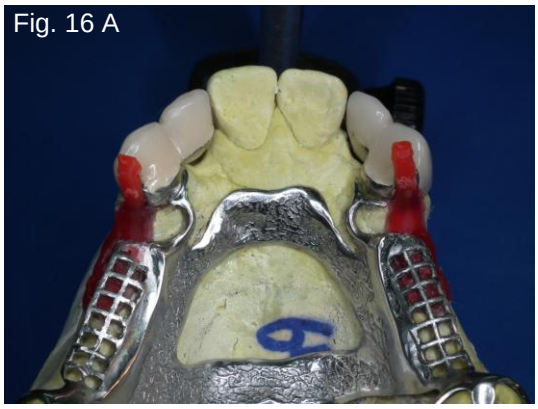

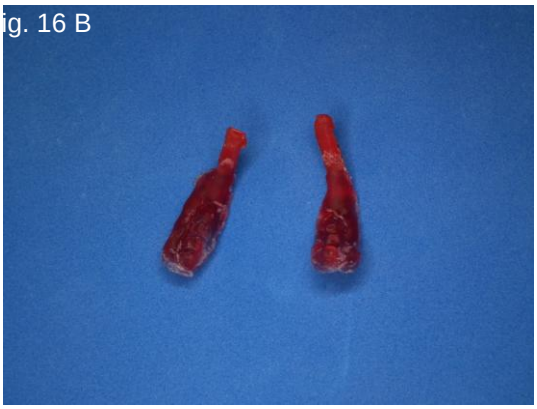

Figuras 16A e B – Resinoplastia dos componentes machos do encaixe de semi-precisão

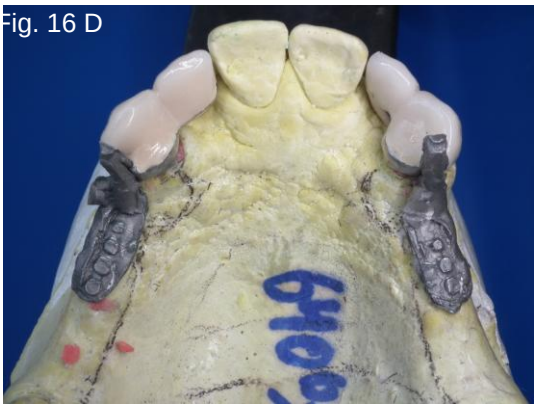

Figuras 16C e D – Encaixe de semi-precisão propriamente ditos fundidos.

Figuras 16E e F – Encaixe de semi-precisão após usinagem.

Os encaixes foram unidos a IE da PPR com resina acrílica auto-polimerizável (Dencrilay - SP/Brasil) (Figuras 17 A e B) para então se realizar a montagem dos dentes artificiais em laboratório (Figuras 17 C - F). A prova estética e funcional será a etapa a ser realizada a seguir (Figuras 17 G – J).

Figuras 17 A e B – União dos componentes machos dos encaixes com a IE da PPR

Figuras 17 C e D – Dentes artificiais montados tanto na IE superior quanto na inferior

Figuras 17 E e F – Dentes artificiais montados em ASA

Figuras 17 G - J – Prova dos dentes em boca

Verificada a montagem dos dentes em boca, as próteses removíveis foram enviadas ao laboratório novamente onde foram acrilizadas com resina acrílica termopolimerizável e feito o acabamento e polimento.

Por fim, as próteses removíveis foram ajustadas novamente em boca e, realizado o ajuste oclusal inicial, foi feita a cimentação definitiva das próteses fixas (Figura 18 B) com cimento resinoso (RelyX™ ARC - 3M ESPE, Alemanha) e posterior confirmação oclusal-articular.

Figura 18A - PPR e PPFs antes da cimentação

Figura 18B – Cimentação PPF

Figuras 19 A-E – Fotos finais do caso

Em conclusão, orientou-se a paciente quanto à manutenção dos aparelhos, bem como com os cuidados com a saúde oral.

Discussão

A reabilitação do paciente parcialmente dentado é uma preocupação cotidiana do cirurgião-dentista. Com o avanço da implantodontia, esta tornou-se a opção de primeira escolha na maioria dos casos. Porém existem fatores que limitam a aplicação desta técnica e nestes casos a PPR apresenta-se como o tratamento de eleição (OLIVEIRA et al., 2009; SILVEIRA, et al., 2008).

A PPR tem indicações muito versáteis que abrangem uma gama grande de situações, e talvez por isso, não é raro quando se torna a única alternativa reabilitadora possível para determinados casos. Alguns exemplos disso são pacientes que por motivos particulares ou de saúde não querem ou não estão aptos a serem submetidos a procedimentos cirúrgicos orais para colocação de implantes osseointegrados, pacientes que não apresentam espessura de suporte óssea necessária para estabilização de implantes. Além disso, outra indicação muito comum é por motivos financeiros, visto que a reabilitação com próteses implantossuportadas é um procedimento ainda muito oneroso financeiramente (SANTOS et al., 2005).

A utilização de sistemas de encaixes em PPRs torna-se uma alternativa mais estética e confortável para o paciente. É verdade também que mais elitista, visto que os custos financeiros aumentam em relação a PPR convencional (KLIEMANN; OLIVEIRA, 1999) mas menos elevados que a reabilitação com implantes principalmente quando utiliza-se encaixes de semi-precisão em próteses convencionais.

O encaixe, ou *atachment,* é um dispositivo de retenção, incorporado às PPFs e às PPRs que oferece aos pacientes uma união entre as mesmas, sem detrimento dos aspectos funcionais e estéticos (SANTOS et al., 2005).

A associação da prótese fixa à removível por meio de encaixes está indicado em pacientes que não apresentem hábitos parafuncionais como bruxismo ou apertamento dentário e que possuam relação intra e intermaxilar satisfatória (MARINELO, 1983).

Segundo KLIEMANN e OLIVEIRA (1999) as vantagens dos *atachment* em relação aos retentores extra-coronários convencionais são:

- Melhor estética devido à eliminação do braço de retenção vestibular;

- Melhor retenção promovida pela fricção entre os componentes macho e fêmea;
- Redução do volume da PPR, visto que o sistema de encaixe é um componente embutido na prótese parcial, tanto fixa quanto removível;
- Menor impacção alimentar, irritação gengival e cárie dentária;
- Melhor direcionamento de forças durante a remoção e inserção da PPR.
- Segundo TODESCAN et al. (1996), melhor direcionamento das cargas mastigatórias em relação aos grampos convencionais, jogando o ponto de incidência mais para cervical, reduzindo desta forma o braço de potência da alavanca gerada no dente suporte;

E as desvantagens são:

- Preparo dos dentes de suporte para receber uma PPF;
- A necessidade freqüente de tratamento endodôntico nos dentes pilares visto que para o acoplamento da porção fêmea nos encaixes intra-coronários é necessário um desgaste maior no dente pilar do que o normalmente realizado para o preparo para receber uma PPF comum;
- Custo mais elevado e necessidade de técnica mais sofisticada;
- Perda da retenção friccional decorrente do desgaste dos componentes no decorrer do uso.

KLIEMANN e OLIVEIRA(1999) ainda cita como indicações da utilização de encaixes em PPR, a melhora da estética e o aumento da retenção. Já como contra-indicações o autor menciona:

- Coroas curtas. Coroas clínicas menores que 4 mm não provem retenção friccional suficiente;
- Paciente com hábitos parafuncionais;
- Pacientes desmotivados com o tratamento;
- Pacientes com higiene oral deficiente;
- Pacientes com incapacidade motora para inserção e remoção da prótese.

Quanto à fabricação os encaixes, podem ser de dois tipos: os de precisão e o de semi-precisão.

Os de precisão são conexões pré-fabricadas adquiridas no mercado de produtos odontológicos (DE FIORI, 1989), são também conhecidas por conectores de estoque. Fabricados pela estampagem de metais preciosos, ou por fundição e fresagem por intermédio de equipamentos especiais com o objetivo de torná-los mais precisos. São, geralmente, compostos de um sistema de reativação que permite compensar o conseqüente desgaste causado pelo uso. Já os de semi-precisão ou também chamados de encaixes individuais, são confeccionados pelo próprio técnico de laboratório por meio de enceramento e fundição. Por serem obtidos através de uma fundição comum e, por tanto, serem maciços, não apresentam um sistema de reativação, porém esta deficiência pode ser plenamente compensada pela adição de um braço de retenção lingual que poderá estar ligado ao encaixe macho ou diretamente na IE da PPR, devendo este ficar justaposto à parede palatina da PPF. A principal vantagem em relação aos encaixes pré-fabricados é seu custo mais acessível (TODESCAN et al., 1996).

Ainda no que se refere à classificação dos sistemas de encaixe, podemos citar os intra-coronários e os extra-coronários. No primeiro, todo componente do encaixe fica circunscrito ao contorno da coroa da PPF do dente pilar. A porção macho fica acoplada a PPR e a porção fêmea na PPF. Este primeiro tipo de encaixe se mostra mais vantajoso para as estruturas de sustentação do dente suporte visto que há uma melhor axialização das cargas mastigatórias. Já no segundo, o sistema de encaixe fica fora do contorno da coroa e há a inversão da localização dos componentes, ficando a porção fêmea na PPR e a porção macho na PPF (TODESCAN et al., 1996).

Existem também no mercado as conexões do tipo rompe-forças que apresentam como mecanismo uma mola ou articulação tipo dobradiça em seu interior com o objetivo de dividir melhor as forças mastigatórias entre o dente suporte e a fibromucosa. Porém, estes estão cada vez sendo menos utilizados, pois não é possível precisar como é feita a divisão de forças e por isso pode ter como conseqüência o sobrecarregamento do dente pilar ou da fibromucosa, sendo danoso em qualquer uma das situações (KLIEMANN; OLIVEIRA, 1999).

Quanto à forma da secção dos encaixes, inicialmente foi desenhada em formato de letra “T”, com o aperfeiçoamento se tornou mais comum os em forma de “H” devido à maior área friccional e conseqüentemente maior retenção. No mercado existem vários formatos, passando desde o tipo bola até o em forma de triângulo. Os

encaixes de semi-precisão na maioria das vezes são confeccionados em forma de “H” devido ao melhor aproveitamento friccional que seu formato propicia. O objetivo do clínico e dos pesquisados que se propõem a realizar alterações nos sistemas de encaixe, devem sempre visar aumentar sua eficiência como retentor. Importante salientar que o emprego de ligas metálicas de maior resistência ao desgaste, implica em maior durabilidade do trabalho (TODESCAN et al., 1996).

Visto isso, os benefícios da prótese conjugada (PPR e PPF) são evidentes. Apesar de ser um procedimento de maior complexidade técnica e laboratorial, quando bem indicados, se tornam um forte aliado do clínico que deseja oferecer maior estética e conforto a seus pacientes.

Considerações Finais

Após a conclusão do caso clínico descrito neste trabalho, pode-se concluir que:

1- A prótese parcial removível com sistema de encaixes, é uma alternativa adequada para pacientes que têm uma exigência estética maior e que por algum motivo não estejam aptos a serem reabilitados com implantes.

2- O planejamento é fator decisivo quando é usado em sistemas de encaixe em PPR. É por meio dele que se consegue prever e contornar situações adversas evitando surpresas desastrosas durante o decorrer do tratamento.

3- Por ser um tratamento que envolve muita precisão, tanto o cirurgião-dentista, quanto o técnico em prótese dentária devem estar familiarizados com todo o processo de confecção da PPR, PPF e encaixes combinados. Desta forma, se evita erros que na maioria das vezes resultam na inviabilidade de correção tendo assim, que ser iniciado novamente todo o processo, o que se torna muito desagradável para profissionais e pacientes.

Referências

BARBATO, P.R. et. al. Perdas dentárias e fatores sociais, demográficos e de serviços associados em adultos brasileiros: uma análise dos dados do Estudo Epidemiológico Nacional (Projeto SB Brasil 2002-2003). **Cad. Saúde Pública**, Rio de Janeiro, v.23, n.8 p.1803-1814, 2007

BURNS D.R.; WARD, J.E. A review of attachments for removable partial denture design: Part 1. Classification and selection. **Int J Prosthodont.** v.3, n.1, p.98-102, 1990.

COSME, D.C.; RIVALDO, E. G.; FRASCA, L. C. F. O Uso de Encaixes como Opção Estética e Funcional em Reabilitação Oral. **Stomatos**, Canoas, v.9, n.17, p.49-53, 2003

DE FIORI, S. R. **Atlas de prótese parcial removível.** 3ª ed. São Paulo: Pancast editorial, 1989.

FRAGOSO, W.S. et. al. Reabilitação Oral com Prótese Parcial Removível Overlay. **RGO**, Porto Alegre, v.53, n.3, p.243-246, 2005

FREITAS, A.C.J.; SILVA, A. M.; VERDE, M. A. R. L. Reabilitação Oral Com Próteses Parciais Fixa e Removível Conjugadas: Relato De Caso Clínico. **Revista Odontológica de Araçatuba**, v.26, n.1, p. 56-60, 2005

KLIEMAN, C.; OLIVEIRA, W. **Manual de Prótese Parcial Removível.** 1ª ed. São Paulo: Editora Santos, 1999, p.265

MILLER EL, GRASSO JE. **Prótese parcial removível.** 2ª ed. São Paulo: Editora Santos, 1990.

MARINELLO, CP. **Oral rehabilitation with the partial denture (I).**Quintessen. 1983; 34(11): 2153-63

MEZZOMO, E. **Reabilitação Oral para o Clínico.** 2ª ed. São Paulo: Editora Santos, 1994, p.556

OLIVEIRA, L.F. et. al. Associação da prótese parcial removível com a prótese fixa: uma revisão de literatura **Odontologia Clínica-Científica**, Recife, v.8, n.4, p.305-307, 2009

PEGORARO, L. F. **Prótese fixa**. 7ed. São Paulo: Artes Médicas, 1998, p. 331

SANTOS, L.B.; CARVALHO, M. R. T.; VIEIRA, T. E. C.; OLIVEIRA, A. S. Sistemas de Encaixe em Prótese Parcial Removível: Tendências atuais no município de salvador – Bahia. **International Journal of Dentistry**, Recife, v.4, n.1, p.8-14, 2005.

SILVEIRA G. J. D. et. al. Prótese parcial removível destacável com sistema MK1 – descrição de técnica laboratorial. **Odontologia. Clín.-Científ.** v.7, n.4, p.337-340, 2008

TABATA, L.F. et. al.Critérios para seleção dos sistemas de retenção para overdentures implanto-retidas. **RFO**, v.12, n.1, p.75-80, 2007

TODESCAN, R.; SILVA, E. E. B.; SILVA, O. J. **Atlas de Prótese Parcial Removível.** 1ª ed. São Paulo: Editora Santos, 1996, p.245