

UNIVERSIDADE FEDERAL DE PELOTAS
Faculdade de Veterinária
Programa de Pós-Graduação em Veterinária



Tese

**Impacto do tamanho tumoral na malignidade dos neoplasmas mamários em
cadelas**

Andressa Dutra Piovesan Rossato

Pelotas, 2022

Andressa Dutra Piovesan Rossato

**Impacto do tamanho tumoral na malignidade dos neoplasmas mamários em
cadelas**

Tese apresentada ao Programa de Pós-Graduação em Veterinária da Faculdade de Veterinária da Universidade Federal de Pelotas, como requisito parcial à obtenção do título de Doutora em Ciências (área de concentração: Sanidade Animal).

Orientador: Cristina Gevehr Fernandes

Pelotas, 2022

Universidade Federal de Pelotas / Sistema de Bibliotecas
Catalogação na Publicação

R823i Rossato, Andressa Dutra Piovesan

Impacto do tamanho tumoral na malignidade dos neoplasmas mamários em cadelas / Andressa Dutra Piovesan Rossato ; Cristina Gevehr Fernandes, orientadora. — Pelotas, 2022.

43 f. : il.

Tese (Doutorado) — Veterinária, Faculdade de Veterinária, Universidade Federal de Pelotas, 2022.

1. Cão. 2. Neoplasmas mamários. 3. Tamanho tumoral. 4. Prognóstico. 5. Diagnóstico. I. Fernandes, Cristina Gevehr, orient. II. Título.

CDD : 636.7089699449

Andressa Dutra Piovesan Rossato

Impacto do tamanho tumoral na malignidade dos neoplasmas mamários em cadelas

Tese aprovada como requisito parcial para obtenção do grau de Doutora em Ciências, Programa de Pós-Graduação em Veterinária, Faculdade de Veterinária, Universidade Federal de Pelotas.

Data da Defesa: 09/12/2022

Banca examinadora:

Prof^a. Dr^a. Cristina Gevehr Fernandes (Orientadora)
Doutora em Patologia pela Universidade Estadual Paulista Júlio de Mesquita Filho

Prof^a. Dr^a. Fabiane Borreli Grecco
Doutora em Ciências Veterinária pela Universidade Federal de Pelotas

Prof^a. Dr^a. Marcia de Oliveira Nobre
Doutora em Ciências Veterinárias pela Universidade Federal de Pelotas

Dr^a. Michele Berselli
Doutora em Ciências Veterinárias pela Universidade Federal de Pelotas

Dedico este trabalho a minha mãe doutora, docente e inspiração.

Agradecimentos

Agradeço a Universidade Federal de Pelotas pela oportunidade, bem como, o Serviço de Oncologia Veterinária tendo como coordenadora Professora Cristina a qual, serviu como exemplo e que me transmitiu muitos conhecimentos dentro desses anos de estudo.

A equipe do SOVET/UFPel, pela colaboração e troca de aprendizados durante esses anos.

A colega e doutoranda Luísa Grecco por estes anos de convivência e por tantas vezes me auxiliar de longe, meu muito obrigada.

Aos meus pais, esposo e filho pela paciência e apoio.

Agradeço também a minha instituição de trabalho, colegas e alunos da Ideau-Bagé, onde, há 5 anos, me motivo diariamente na área da docência.

Resumo

ROSSATO, Andressa Dutra Piovesan. **Impacto do tamanho tumoral na malignidade dos neoplasmas mamários em cadelas**. 2022. 43f. Tese (Doutorado em Ciências) - Programa de Pós-Graduação em Veterinária, Faculdade de Veterinária, Universidade Federal de Pelotas, Pelotas, 2022.

Esta tese tem por objetivo abordar o impacto do tamanho tumoral dos neoplasmas mamários caninos diagnosticados no Serviço de Oncologia Veterinária (SOVET), da Universidade Federal de Pelotas (UFPEL), nos anos de 2016 a 2021 e relacionar esta variável tamanho a fatores relacionados ao tumor (grau e malignidade) e ao animal (gênero, idade, raça, uso de contraceptivo e status reprodutivo). O primeiro artigo avaliou diferentes parâmetros histológicos (tipo tumoral e grau de malignidade) e epidemiológicos (idade, raça, uso de contraceptivo e status reprodutivo) e relacionou ao tamanho tumoral de neoplasmas mamários caninos. O presente estudo foi realizado a partir de um levantamento de dados da casuística de tumores de mama em caninos. As amostras foram obtidas através de biópsias e necropsias que foram encaminhadas para diagnóstico anatomopatológico no Serviço de Oncologia Veterinária da Universidade Federal de Pelotas (SOVET/UFPEL) entre os anos de 2016 e 2021. Considerando os resultados expostos, constatou-se que existe associação significativa entre o tamanho dos tumores e os parâmetros histológicos relativos aos graus e os tipos tumorais, assim como em relação aos parâmetros epidemiológicos de raça e uso de anticoncepcionais. Entretanto, o tamanho tumoral não parece diferir entre as categorias idade ou status reprodutivo dos pacientes. O segundo artigo objetivou investigar se neoplasmas mamários caninos encaminhados para diagnóstico anatomopatológico obtiveram tendência a alteração do tamanho dos tumores encaminhados para diagnóstico. Esses neoplasmas foram classificados conforme tipo histológico e tamanho tumoral. A análise estatística demonstrou que os tipos histológicos carcinoma tubular, carcinoma papilar e carcinoma anaplásico apresentaram tendência ao aumento do tamanho tumoral e o carcinoma em tumor misto e carcinosarcoma apresentaram uma tendência a diminuição do tamanho tumoral nos anos estudados. Carcinomas podem apresentar aumento de tamanho tumoral pelo fato da não procura pelo não conhecimento e equívoco de sinais apresentados pelos caninos. O tamanho tumoral é considerado um fator prognóstico no câncer de mama em cadelas visto que, tumores de maiores diâmetros podem estar associados a piores prognósticos e estudos demonstram que tumores de tamanho inferior não há existência de metástase regionais ou distantes e através deste trabalho foi possível demonstrar a importância da avaliação do tamanho tumoral, podendo estudos futuros demonstrarem influência desta variável na sobrevivência dos pacientes acometidos por neoplasmas mamários

Palavras-chave: cão; neoplasmas mamários; tamanho tumoral; prognóstico; diagnóstico

Abstract

ROSSATO, Andressa Dutra Piovesan. **Impact of tumor size on the malignancy of mammary neoplasms in bitches.** 2022. 43f. Thesis (Doctor degree in Sciences) - Programa de Pós-Graduação em Veterinária, Faculdade de Veterinária, Universidade Federal de Pelotas, Pelotas, 2022.

This thesis aims to address the impact of tumor size of canine mammary neoplasms diagnosed at the Veterinary Oncology Service (SOVET), at the Federal University of Pelotas (UFPEL), from 2016 to 2021 and to relate this variable tumor size to factors related to the tumor (grade and malignancy) and related to the animal (gender, age, breed, contraceptive use and reproductive status). The first article evaluated different histological (tumor type and degree of malignancy) and epidemiological (age, breed, contraceptive use and reproductive status) parameters and related them to tumor size of canine mammary neoplasms. The present study was carried out from a survey of data from the casuistry of breast tumors in canines. The samples were obtained through biopsies and necropsies that were sent for anatomopathological diagnosis at the Veterinary Oncology Service of the Federal University of Pelotas (SOVET/UFPEL) between the years 2016 and 2021. Considering the results shown, it was found that there is a significant association between tumor size and histological parameters related to tumor grades and types, as well as in relation to epidemiological parameters of race and use of contraceptives. However, tumor size does not seem to differ between patients' age or reproductive status categories. The second article aimed to investigate whether canine mammary neoplasms referred for anatomopathological diagnosis tended to change the size of tumors referred for diagnosis. These neoplasms were classified according to histological type and tumor size. Statistical analysis showed that the histological types of tubular carcinoma, papillary carcinoma and anaplastic carcinoma tended to increase tumor size and that carcinoma in a mixed tumor and carcinosarcoma tended to decrease tumor size in the years studied. Carcinomas may show an increase in tumor size due to the fact that they are not looking for the lack of knowledge and misunderstanding of signs presented by canines. Tumor size is considered a prognostic factor in breast cancer in female dogs, since tumors of larger diameters may be associated with worse prognoses and studies show that tumors of smaller size do not have regional or distant metastases and through this work it was possible to demonstrate the importance of assessing tumor size, with future studies being able to demonstrate the influence of this variable on the survival of patients affected by breast neoplasms

Keywords: dog; breast neoplasms; tumor size; prognosis; diagnosis

Lista de Figuras

Artigo 2

Figura 1	Neoplasma mamário do Tipo Histológico Carcinoma Papilar demonstrando tendência de aumento do tamanho tumoral ao longo dos anos de 2016 a 2021.....	28
Figura 2	Neoplasma Mamário do Tipo Histológico Carcinoma Tubular demonstrando tendência de aumento do tamanho tumoral ao longo dos anos de 2016 a 2021.....	28
Figura 3	Neoplasma Mamário do Tipo Histológico Carcinoma Anaplásico demonstrando tendência de aumento do tamanho tumoral ao longo dos anos de 2016 a 2021.....	29
Figura 4	Neoplasma mamário do Tipo Histológico Carcinossarcoma demonstrando tendência a diminuição do tamanho tumoral ao longo dos anos de 2016 a 2021.....	29
Figura 5	Neoplasma mamário do Tipo Histológico Carcinoma em Tumor Misto demonstrando tendência a diminuição do tamanho tumoral ao longo dos anos de 2016 a 2021.....	30
Figura 6	Casuística de diagnósticos de neoplasmas mamários caninos realizados no Serviço de Oncologia Veterinária nos anos de 2016 a 2021.....	33

Lista de Tabelas

Artigo 1

Tabela 1	Localização dos tumores em relação às glândulas mamárias de caninos diagnosticados com neoplasmas mamários malignos no Serviço de Oncologia Veterinária, UFPel.....	16
Tabela 2	Frequência de tipos histológicos diagnosticados no Serviço de Oncologia Veterinária Serviço de Oncologia Veterinária, UFPel nos anos de 2016 a 2021.....	16
Tabela 3	Distribuição absoluta e relativa dos tumores de mama caninos de acordo com parâmetros histológicos.....	17

Artigo 2

Tabela 1	Tipos Histológicos de Neoplasmas Mamários em Cadelas Avaliados entre 2016 a 2021.....	26
Tabela 2	Tipos Histológicos de Neoplasmas Mamários em Cadelas e suas médias (cm) avaliados entre 2016 a 2021.....	27

Sumário

1 Introdução.....	10
2 Artigos.....	11
2.1 Artigo 1.....	11
2.2 Artigo 2.....	20
3 Considerações Finais.....	38
Referências.....	39

1 Introdução

Os neoplasmas mamários são distúrbios oncológicos cada vez mais evidenciados nos caninos, o que provavelmente se deve à maior longevidade apresentada pelos animais de companhia frente às melhorias de condições nutricionais e sanitárias (GONÇALVES et al., 2020). Ainda, SORENMO et al. (2020) os definem como enfermidade multifatorial, cujos fatores predisponentes incluem o sexo, a idade, a espécie, a raça e a exposição hormonal. Dentre as recomendações mais recorrentes para sua prevenção, destacam-se a palpação periódica das cadeias mamárias, abolir a administração de fármacos contraceptivos e efetuar a castração precoce (MAGALHÃES et al., 2016; PASCOLI et al., 2017).

O diagnóstico definitivo dos neoplasmas mamários é obtido somente através dos exames anatomopatológico da massa tumoral, sendo o exame físico e a anamnese imprescindíveis neste processo (FELICIANO et al., 2012). Quanto aos fatores prognósticos mais utilizados, isto é, os parâmetros com a função de prever a sobrevivência do paciente, destacam-se o *status* reprodutivo do animal, idade, sexo, tipo histológico, grau de malignidade, tamanho tumoral e presença de metástases (SOENMO, 2003).

Em decorrência da alta casuística dos neoplasmas mamários em cadelas e em busca de um diagnóstico mais qualificado, o objetivo deste trabalho foi realizar estudos que avaliem o impacto do tamanho tumoral dos neoplasmas mamários caninos diagnosticados no Serviço de Oncologia Veterinária (SOVET), da Universidade Federal de Pelotas (UFPEL), nos anos de 2016 a 2021 e relacionar esta variável tamanho tumoral a fatores relacionados ao tumor (grau e malignidade) e relacionados ao animal (gênero, idade, raça, uso de contraceptivo e status reprodutivo).

Como resultado deste estudo, foram originados dois artigos científicos denominados: “Estudo de parâmetros histológicos e epidemiológicos associado ao tamanho tumoral de neoplasmas mamários caninos” e “Tamanho Tumoral associado a tipos histológicos de neoplasias mamárias caninas”.

2 Artigos

2.1 Artigo 1

Estudo de parâmetros histológicos e epidemiológicos associado ao tamanho tumoral de neoplasmas mamários caninos

Andressa Dutra Piovesan Rossato; Nathália Portella Brendler; Marina Gioda Noronha; Felipe Machado Lemos; Luísa Grecco Correa; Michele da Rosa Scholant Simões; Clarissa Caetano de Castro; Fabio Raphael Pascoti Bruhn; Fabiane Borreli Grecco; Cristina Gevehr Fernandes

Aceito para publicação na revista Research, Society and Development, v. 11, n. 13, e483111335666, 2022

Estudo de parâmetros histológicos e epidemiológicos associados ao tamanho tumoral de neoplasmas mamários caninos

Study of histological and epidemiological parameters associated with tumor size of canine neoplasms

Estudio de parámetros histológicos y epidemiológicos asociados al tamaño tumoral de las neoplasias caninas

Recebido: 00/01/2022 | Revisado: 00/01/2022 | Aceitado: 00/01/2022 | Publicado: 00/01/2022

Andressa Dutra Piovesan Rossato

ORCID: <https://orcid.org/0000-0001-5760-9392>
Universidade Federal de Pelotas, Brasil
E-mail andressa-piovesan@hotmail.com

Nathália Portella Brendler

ORCID: <https://orcid.org/0000-0001-6479-1575>
Instituto de Desenvolvimento Educacional de Bagé, Brasil
E-mail: brendler.np@gmail.com

Marina Gioda Noronha

ORCID: <https://orcid.org/0000-0003-1965-068X>
Universidade Federal de Pelotas, Brasil
E-mail: marinagnoronha1@gmail.com

Felipe Machado Lemos

ORCID: <https://orcid.org/0000-0003-4705-501X>
Universidade Federal de Pelotas, Brasil
E-mail: felipe-m-lemos@hotmail.com

Luísa Grecco Corrêa

ORCID: <https://orcid.org/0000-0003-1355-2907>
Universidade Federal de Pelotas, Brasil
E-mail: luisagcorrea@gmail.com

Michele da Rosa Scholant Simões

ORCID: <https://orcid.org/0000-0001-7909-9725>
Universidade Federal de Pelotas, Brasil
E-mail: michelescholantsimoes@gmail.com

Clarissa Caetano de Castro

ORCID: <https://orcid.org/0000-0002-4822-034X>
Universidade Federal de Pelotas, Brasil
E-mail: clarissac.decastro@gmail.com

Fabio Raphael Pascoti Bruhn

ORCID: <https://orcid.org/0000-0002-4191-965X>
Universidade Federal de Pelotas, Brasil
E-mail: fabio_rpb@yahoo.com.br

Fabiane Borrelli Grecco

ORCID: <http://lattes.cnpq.br/2776857838027668>
Universidade Federal de Pelotas, Brasil
E-mail: fabianegrecco18@gmail.com

Cristina Gevehr Fernandes

ORCID: <https://orcid.org/0000-0002-0729-2099>
Universidade Federal de Pelotas, Brasil
E-mail: crisgevf@yahoo.com.br

Resumo

Os neoplasmas mamários são distúrbios oncológicos cada vez mais frequentes nos caninos e uma das características mais relacionadas ao prognóstico clínico é o tamanho tumoral. Dessa forma, o objetivo deste estudo foi avaliar diferentes parâmetros histológicos (tipo tumoral e grau de malignidade) e epidemiológicos (idade, raça, uso de contraceptivo e status reprodutivo) e relacioná-los ao tamanho tumoral de neoplasmas mamários caninos recebidos entre anos de 2016 a 2021 no Serviço de Oncologia Veterinária da Universidade Federal de Pelotas. Foram avaliadas 1549 amostras de neoplasmas mamários malignos, das quais 731 (47,2%) apresentaram diagnóstico de carcinoma simples, 542 (35%) carcinoma em tumor misto, 105 (6,8%) outros tipos histológicos e 171 (11%) carcinossarcomas. Observou-se uma maior frequência de animais sem raça definida, idosos e não castrados. A análise estatística foi realizada a partir dos testes de Kruskal-Wallis e Mann-Whitney, os quais revelaram associação significativa entre a variável tamanho tumoral em relação às raças ($p = 0,000$), administração de contraceptivos ($p = 0,001$), grau de malignidade ($p = 0,000$) e tipos histológicos ($p = 0,000$). Na categoria raça, os resultados sugerem que os Labradores obtiveram tumores de maior diâmetro em relação às demais. Quanto aos parâmetros histológicos, os de maiores proporções foram os tumores classificados em carcinossarcomas e de grau III de malignidade. Ainda, o uso de fármacos anticoncepcionais também se mostrou um fator relacionado à maior dimensão dos nódulos.

Palavras-chave: Neoplasmas Mamários; Tamanho Tumoral; Fatores Prognósticos.

Abstract

Mammary neoplasms are increasingly frequent oncological disorders in canines and one of the characteristics most related to clinical prognosis is tumor size. Thus, the objective of this study was to evaluate different histological parameters (tumor type and degree of malignancy) and epidemiological parameters (age, race, contraceptive use and reproductive status) and to relate them to the tumor size of canine mammary neoplasms received between 2016 and 2021 at the Veterinary Oncology Service of the Federal University of Pelotas. A total of 1549 samples of malignant breast neoplasms were evaluated, of which 731 (47.2%) were diagnosed with simple carcinoma, 542 (35%) with mixed tumor carcinoma, 105 (6.8%) with other histological types and 171 (11%) carcinosarcomas. There was a higher frequency of mixed-breed, elderly and non-neutered animals. Statistical analysis was performed using the Kruskal-Wallis and Mann-Whitney tests, which revealed a significant association between the variable tumor size in relation to race ($p = 0.000$), contraceptive administration ($p = 0.001$), degree of malignancy ($p = 0.000$) and histological types ($p = 0.000$). In the race category, the results suggest that Labradors had larger diameter tumors compared to the others. As for the histological parameters, the ones with the highest proportions were tumors classified as carcinosarcomas and grade III malignancy. Furthermore, the use of contraceptive drugs was also shown to be a factor related to the larger size of the nodules.

Keywords: Breasts Neoplasms; Tumor Size; Prognostic Factors.

Resumen

Las neoplasias mamarias son trastornos oncológicos cada vez más frecuentes en caninos y una de las características más relacionadas con el pronóstico clínico es el tamaño tumoral. Así, el objetivo de este estudio fue evaluar diferentes parámetros histológicos (tipo de tumor y grado de malignidad) y epidemiológicos (edad, raza, uso de anticonceptivos y estado reproductivo) y relacionarlos con el tamaño tumoral de las neoplasias mamarias caninas recibidas entre 2016 y 2021 en el Servicio de Oncología Veterinaria de la Universidad Federal de Pelotas. Se evaluaron un total de 1549 muestras de neoplasias malignas de mama, de las cuales 731 (47,2%) fueron diagnosticadas con carcinoma simple, 542 (35%) con carcinoma tumoral mixto, 105 (6,8%) con otros tipos histológicos y 171 (11%) carcinosarcomas. Hubo una mayor frecuencia de animales mestizos, ancianos y no castrados. El análisis estadístico se realizó mediante las pruebas de Kruskal-Wallis y Mann-Whitney, que revelaron una asociación significativa entre la variable tamaño tumoral en relación con la raza ($p = 0,000$), administración de anticonceptivos ($p = 0,001$), grado de malignidad ($p = 0,000$) y tipos histológicos ($p = 0,000$). En la categoría de raza, los resultados sugieren que los labradores tenían tumores de mayor diámetro en comparación con los demás. En cuanto a los parámetros histológicos, los de mayor proporción fueron los tumores clasificados como carcinosarcomas y malignidad grado III. Además, el uso de medicamentos anticonceptivos también se mostró como un factor relacionado con el mayor tamaño de los nódulos.

Palabras clave: Neoplasias de Mamas; Tamaño del tumor; Factores pronósticos.

1. Introdução

Os neoplasmas mamários são distúrbios oncológicos cada vez mais frequentes nos caninos, uma vez que o aumento da expectativa de vida dos animais de companhia suscita o surgimento de disfunções orgânicas, como o câncer (Gonçalves et al., 2020). Sorenmo et al. (2020) definem os neoplasmas como enfermidades multifatorial, cujos fatores predisponentes incluem o sexo, a idade, a espécie, a raça e a exposição hormonal. Apesar de o exame físico e a anamnese serem de grande valia, o diagnóstico definitivo é obtido somente através dos exames anatomopatológico e imunohistoquímica da massa tumoral (Feliciano, et al., 2012).

Existem fatores prognósticos que predizem o curso clínico desta patologia, dentre os quais podem ser citados: status reprodutivo do animal, idade, sexo e principalmente as características intrínsecas ao neoplasma, que são o tipo histológico, grau de malignidade, tamanho tumoral e presença de metástases regionais ou distantes (Sorenmo, 2003).

O tamanho tumoral é considerado um importante fator preditivo no câncer de mama em cadelas. Estudos realizados por Sorenmo (2003) demonstram que tumores com dimensões iguais ou inferiores a 3,0 cm correlacionam-se significativamente com melhor prognóstico quando comparados aos maiores que 3,0 cm. Portanto, este parâmetro deve ser considerado na decisão de terapia complementar e conta com a vantagem de ser facilmente obtido.

Diante do exposto, o objetivo deste estudo foi avaliar diferentes parâmetros histológicos (tipo tumoral e grau de malignidade) e epidemiológicos (idade, raça, uso de contraceptivo e status reprodutivo) e relacioná-los ao tamanho tumoral de neoplasmas mamários caninos recebidos entre anos de 2016 a 2021 no Serviço de Oncologia Veterinária da Universidade Federal de Pelotas.

2. Metodologia

O presente estudo foi realizado a partir de um levantamento de dados da casuística de tumores de mama em caninos. As amostras foram obtidas através de biópsias e necropsias que foram encaminhadas para diagnóstico anatomopatológico no Serviço de Oncologia Veterinária da Universidade Federal de Pelotas (SOVET/UFPel) entre os anos de 2016 e 2021.

Foram avaliados todos os protocolos e cada diagnóstico foi considerado, o que resultou em um número maior de tumores em relação ao número de animais. Para a realização do levantamento, foram considerados os diagnósticos constatados nos protocolos originais dos arquivos. Os dados dos caninos foram categorizados de acordo com a raça, idade, sexo, uso de contraceptivos, realização de ovariossalpingohisterectomia e diagnóstico anatomopatológico. As amostras tumorais foram classificadas histologicamente conforme preconizado por Goldschmidt et al. (2011) e Cassali et al. (2017).

Classificação Dos Tipos Tumorais

Os tumores foram categorizados conforme seus tipos tumorais e características histológicas predominantes em quatro grupos distintos. No Grupo 1 (G1), foram incluídos os tipos tumorais denominados como carcinomas simples: ca. tubular, ca. papilar, ca. anaplásico, comedocarcinoma, ca. micropapilar, ca. ductal in situ, ca. in situ, ca. lobular in situ e ca. sólido; no Grupo 2 (G2), os carcinomas em tumor misto; no Grupo 3 (G3), outros tipos tumorais: ca. fusiforme, ca. mucinoso, hemangiossarcoma, ca. rico em lipídios, ca. transicional, fibrossarcoma, adenomioepitelioma, mioepitelioma, mastocitoma e osteossarcoma; e por último, o Grupo 4 (G4) estava composto exclusivamente pelo carcinosarcoma.

Classificação dos Tumores Quanto ao Grau Histológico

O grau histológico foi definido de acordo com Elston & Ellis (1991), o qual se baseia no somatório dos escores de três parâmetros: formação tubular, pleomorfismo celular e índice mitótico. Dessa forma, os carcinomas foram graduados em grau I, II e III, em ordem crescente de malignidade. Nos casos de animais que apresentaram múltiplos tumores e/ou apresentaram mais de um tipo histológico maligno, porém em diferentes mamas, cada um desses neoplasmas foi classificado de forma individual.

Classificação dos Tumores quanto ao Tamanho Tumoral

A distribuição dos neoplasmas malignos quanto ao tamanho tumoral foi definida como: 1) categoria T1: neoplasmas de tamanho tumoral menor que 3 cm; 2) categoria T2: neoplasmas de tamanho tumoral entre 3 e 5 cm; 3) categoria T3: neoplasmas de tamanho tumoral maior que 5 cm. A avaliação de categoria de tamanho tumoral foi realizada na avaliação macroscópica de biópsias ou necropsias encaminhadas ao SOVET/UFPel.

Análise Estatística

Os dados epidemiológicos como idade, sexo, raça, status reprodutivo e localização dos nódulos mamários foram analisados por estatística descritiva. Tais dados foram reunidos em planilha eletrônica Excel (Microsoft Office 2016 ®) e posteriormente exportados para o programa *Statistical Package for the Social Science 20.0* (Meirelles, 2014), no qual foram realizadas as análises estatísticas.

Foram realizados os testes de Kruskal-Wallis e Mann-Whitney para análise de variância não-paramétrica independente entre as variáveis raça, idade, animal castrado, uso de contraceptivo, tipo tumoral e grau histológico em relação ao tamanho do tumor (qualitativa ordinal). Foram consideradas significativas probabilidades de igualdade entre os grupos menores que 5% ($p < 0,05$).

Revisão Bibliográfica

A revisão bibliográfica baseou-se na metodologia narrativa, descrita por Ribeiro (2014), cujo objetivo é interpretar e analisar de forma crítica as informações sobre determinada temática em livros, artigos de revistas impressas e ou eletrônicas. De acordo com o autor, este método permite ao leitor adquirir subsídios para entender e atualizar-se sobre o fenômeno em estudo, ainda que se trate de um método mais abrangente em relação aos demais.

A busca de artigos incluiu pesquisas nas bases eletrônicas Scielo e US National Library of Medicine (PUBMED) utilizando-se dos principais descritores em ciências da saúde (DeCS) alusivas à temática, a saber: carcinoma mamário, carcinossarcoma, tamanho tumoral, neoplasmas, cães e fatores prognósticos. Foram priorizados os artigos publicados nos últimos 5 anos e selecionados aqueles que mais se adequaram ao propósito da pesquisa, nos idiomas português e inglês. Através da leitura do resumo e conclusão, foram descartados todos que não se encontravam em concordância com o objetivo do estudo.

3. Resultados e Discussão

No período de janeiro de 2016 até dezembro de 2021, foi recebido no Serviço de Oncologia Veterinária da Universidade Federal de Pelotas o total de 2522 amostras com suspeita de neoplasmas mamários, incluindo biópsias e necropsias. Destes materiais, foram considerados neste estudo apenas 1549 (61,5%) amostras, todas referentes a neoplasias de caráter maligno, de forma que foram desprezados tumores de natureza inflamatória, hiperplásica, alterações de células colunares e tumores que obtiveram diagnóstico definitivo de neoplasia benigna. Estes dados se aproximam do relatado por Silva et al. (2019), em que 67% das lesões enviadas para exame histopatológico eram de fato tumores malignos.

As 1549 amostras foram oriundas de 616 animais, os quais apresentaram um ou mais tipos histológicos de neoplasma mamário, localizados em uma ou mais mamas avaliadas. A maioria das pacientes, 381 (61,85%), possuía dois ou mais tumores mamários, sendo que o número máximo de tipos histológicos diagnosticados por animal foi de 16 neoplasmas.

Dos casos considerados no estudo, todos os neoplasmas malignos foram diagnosticados em pacientes do gênero feminino e a faixa etária mais predisposta foi a dos idosos (mais de 8 anos), representando 414 animais (67,20%). Os animais adultos (de 1 até 8 anos) somaram 127 casos (20,61%) e em 75 (12,17%) animais a idade não foi informada. A observação de que o câncer de mama ocorre principalmente em fêmeas de idade avançada corrobora com o que é relatado na literatura (Gedon, et al., 2021).

A frequência racial ao desenvolvimento dos tumores mamários foi representada majoritariamente por cães sem raça definida (SRD), os quais contabilizaram 294 (47,72%) animais, seguidos por Poodle, com 84 animais (13,63%), e Dachshund, com 39 (6,33%). O número elevado de animais SRD acometidos por tumores de mama é consistente com os achados de Carvalho & Almeida (2020) e Oliveira & Pandolfi (2020), porém é difícil correlacionar esses dados pois variam muito de acordo com a localização geográfica do estudo (Sorenmo, 2003).

As fêmeas castradas no momento do diagnóstico totalizaram 188 (30,51%) dos casos, enquanto 198 (32,14%) não eram castradas e em 230 (37,33%) casos o status reprodutivo não foi informado. Cassali et al. (2017) recomendam a esterilização entre o primeiro e segundo estro, pois a ovariectomia precoce relaciona-se com uma menor incidência de neoplasias mamárias. Entretanto, no presente estudo a associação não pôde ser estabelecida devido à escassez de dados relativos à castração da maioria dos pacientes, o que é uma séria problemática visto que a anamnese completa é um fator de grande relevância no esclarecimento da etiologia das neoplasias (Feliciano, et al., 2012).

A administração de contraceptivos foi confirmada em 51 animais (8,27%), negada em 402 (65,25%) e ocultada em 163 (26,46%). A aplicação de hormônios exógenos, usuais na prevenção do estro ou como abortivos, está associada a um alto risco de desenvolvimento de neoplasias mamárias, mas ainda é uma prática perpetuada por se tratar de um método de baixo custo (Carvalho & Almeida, 2020).

As glândulas mamárias mais acometidas foram as mamas inguinais, com 316 (20,4%) relatos e as mamas abdominais caudais, com 275 (17,7%). Já as mamas abdominais craniais representaram 213 (13,7%) dos diagnósticos; as mamas torácicas caudais, 129 (8,3%); e as mamas torácicas craniais, 75 (4,84%). Carvalho & Almeida (2020) atribuem a maior ocorrência nas

mamas inguinais devido ao maior volume de tecido mamário e consequente maior abundância de receptores hormonais que favorecem a ocorrência de neoplasmas. Ademais, 410 (26,46%) nódulos estavam localizados em regiões além dos limites das glândulas mamárias e 131 (8,45%) amostras não tiveram sua localização documentada, como demonstra a Tabela 1.

Tabela 1. Localização dos tumores em relação às glândulas mamárias de caninos diagnosticados com neoplasmas mamários malignos no Serviço de Oncologia Veterinária, UFPel.

Localização	Quantidade (n)	Frequência (%)
M1	75	4,84
M2	129	8,32
M3	213	13,75
M4	275	17,75
M5	316	20,40
M6	410	26,46
NI	131	8,45
Total	1549	100

M1: torácicas craniais; M2: torácicas caudais; M3: abdominais craniais; M4: abdominais caudais; M5: inguinais; M6: outros locais; NI: não informado.

Fonte: Os Autores (2022).

A Tabela 2 evidencia que o grupo histológico de maior ocorrência foi o carcinoma simples (G1), o que se assemelha ao descrito por Oliveira Filho et al. (2010) ao elencá-lo como o mais frequente em cadelas. Ainda em paralelo com os mesmos autores, as frequências dos carcinossarcomas (G4) e carcinomas classificados como “outros” (G3) foram superiores às encontradas por estes, cujos percentuais foram de 7,16% e 1,41%, respectivamente. Em contrapartida, a prevalência dos carcinomas em tumores mistos (G2) foi inferior à descrita por diversos autores, como Moulton et. al (1970), que encontraram mais de 50% de acometimento, Greggi et al. (2021), com 56%, e Bahr Arias et al. (2021), com 61%.

Tabela 2. Frequência de tipos histológicos diagnosticados no Serviço de Oncologia Veterinária Serviço de Oncologia Veterinária, UFPel nos anos de 2016 a 2021.

Grupo Histológico	Número de amostras (n)	Percentual (%)
G1 (Ca Simples)	731	47,2
G2 (Ca em Tumor Misto)	542	35
G3 (Outros tipos histológicos)	105	6,8
G4 (Carcinossarcoma)	171	11
Total	1549	100%

Ca: Carcinoma.

Fonte: Os Autores (2022).

Referente à graduação histopatológica de malignidade, a Tabela 3 revela que carcinomas simples (G1) e carcinomas e sarcomas em tumores mistos (G2) apresentaram grau I e grau II com maior frequência com, respectivamente, 262 (35,8%) e 223 (41,1%) das amostras. Já nos grupos que correspondem aos outros tipos histológicos (G3) e aos carcinossarcomas (G4), a maior incidência foi do grau II, o que denota malignidade moderada. Este cenário é favorável já que estudos demonstram que tumores mais malignos (grau III) representam menor sobrevida e maior ocorrência de metástase (Chang, et al., 2005; Rasotto, et al., 2017).

Em muitas amostras não foi possível determinar a graduação dos neoplasmas, totalizando 70 (66,7%) neoplasmas não graduados no G3 e 71 (41,5%) no G4. Independentemente dos grupos, o tamanho tumoral mais recorrente foi o T1, o que corresponde ao relatado por Oliveira Filho et al. (2010), que também encontraram maior ocorrência de tumores menores do que 3 cm.

Tabela 3. Distribuição absoluta e relativa dos tumores de mama caninos de acordo com parâmetros histológicos.

Grupos	Graduação				Tamanho tumoral			
	I	II	III	NI	T1	T2	T3	NI
	n (%)	n (%)	n (%)	n (%)	n (%)	n (%)	n (%)	n (%)
G1	262 (35,8)	210 (28,7)	134 (18,3)	126 (17,2)	430 (58,8)	61 (8,3)	79 (10,8)	161 (22,0)
G2	223 (41,1)	201 (37,1)	15 (2,8)	103 (19,0)	379 (69,9)	43 (7,9)	46 (8,5)	74 (13,7)
G3	8 (7,6)	17 (16,2)	10 (9,5)	70 (66,7)	55 (52,4)	9 (8,6)	25 (23,8)	16 (15,2)
G4	20 (11,7)	61 (35,7)	19 (11,1)	71 (41,5)	83 (48,5)	15 (8,8)	39 (22,8)	34 (19,9)

NI = não informado; T1: < 3 cm; T2: 3 a 5 cm; T3: > 3 cm.

Fonte: Os Autores (2022).

As análises de Kruskal-Wallis e Mann-Whitney revelaram de a variável tamanho tumoral diferiu estatisticamente entre as categorias de raças ($p = 0,000$), administração de contraceptivos ($p = 0,001$), grau de malignidade ($p = 0,000$) e tipos histológicos ($p = 0,000$).

Ao relacionar o tamanho dos tumores ao parâmetro raça, o teste de Kruskal-Wallis revelou associação estatisticamente significativa entre as raças Labrador e Poodle ($p = 0,013$), assim como entre Poodle e cães sem raça definida ($p = 0,000$). Através da análise das medianas (Md) e distâncias interquartílicas (DI), evidenciou-se que o tamanho dos tumores mamários em Labradores (Md = 1; DI = 2) foi superior aos Poodles (Md = 1; DI = 0) e estes, por sua vez, inferiores aos SRD (Md = 1; DI = 1).

O fato dos cães Labradores apresentarem tumores de maiores dimensões em relação aos da raça Poodle pode ser atribuído à menor proximidade dos tutores com os caninos de grande porte e conseqüente menor cuidado veterinário fornecido a eles. De acordo com Kim et al. (2018), mais da metade da casuística das clínicas veterinária é referente aos cães de pequeno porte, o que permite o diagnóstico e excisão dos tumores antes que atinjam tamanhos mais expressivos. No que tange à diferença do tamanho tumoral entre cães mestiços e puros relatado neste estudo, investigações mais aprofundadas fazem-se necessárias a fim de detectar os fatores que influenciam a carcinogênese em cães SRD e puros visto que o desenvolvimento de uma neoplasia maligna é um processo complexo, cujas etapas envolvem uma série de alterações genéticas e epigenéticas (Little, 2010).

Além disso, observou-se que a administração de contraceptivos afeta o tamanho tumoral ($p = 0,001$), sendo superior naqueles em que houve a administração de hormônios (Md = 1; DI = 2) em relação àqueles que não houve a manipulação destes (Md = 1; DI = 0). A falta de informações quanto às doses e aos fármacos utilizados limitam a discussão dos dados obtidos, mas sabe-se que altas dosagens de acetato de medroxiprogesterona, um dos princípios ativos mais utilizados no Brasil para inibir a ovulação, induzem a formação de tumores mamários maiores em cadelas de idade mais avançada (Concannon, et al., 1981).

Contudo, a análise estatística não revelou relação significativa entre o tamanho tumoral com as variáveis idade ($p = 0,352$) ou com fato dos animais já serem ou não castrados ao momento do exame ($p = 0,556$). A análise descritiva demonstrou neste estudo maior frequência de neoplasmas mamários em cães idosos, entretanto, o tamanho tumoral pode estar mais relacionado com o diagnóstico tardio e malignização dos tumores com o passar do tempo do que com a idade em que o tumor começou a se desenvolver. Tal raciocínio condiz com Sorenmo et al. (2009) que descrevem a transformação maligna dos componentes benignos à medida que crescem em diâmetro.

Foi admitida associação altamente significativa do tamanho entre tumores mistos e carcinossarcomas ($p = 0,000$); tumores simples e carcinossarcomas ($p = 0,001$); assim como entre tumores mistos e outras associações de tumores ($p = 0,000$). Dentre os tipos histológicos analisados, os carcinossarcomas ($Md = 1$; $DI = 2$) manifestaram tamanho maior do que tumores simples ($Md = 1$; $DI = 0$), tumores mistos ($Md = 1$; $DI = 0$) e demais tumores ($Md = 1$; $DI = 0$).

O maior tamanho tumoral apresentado pelo carcinossarcoma no estudo também foi constatado por Lin et al. (2020), em que este tipo histológico também se demonstrou mais maligno e com pior desfecho clínico em relação aos demais tumores. Os CSs diferem dos carcinomas em diversos aspectos, visto que exibem características biológicas específicas, com malignidade em ambos componentes epitelial e mesenquimal (Cassali, et al., 2017).

Neste estudo, o tamanho tumoral manifestou-se estatisticamente diferente entre Grau I e Grau III ($p = 0,025$), Grau I e Grau III ($p = 0,000$), Grau II e Grau III ($p = 0,000$). Os tumores classificados como Grau I ($Md = 1$; $DI = 0$) e Grau II ($Md = 1$; $DI = 0$) expressaram tamanho tumoral inferior aos de Grau III ($Md = 1$; $DI = 2$), o que vai ao encontro de Sorenmo et al. (2009) quanto à relação direta entre malignidade e tamanho tumoral. Outro autor a relatar tal observação foi Gedon et al. (2021), que descobriu que a cada 1 cm de aumento no tamanho do tumor, a chance de ter uma neoplasia maligna multiplicou em 1,48 vezes. Este fenômeno pode decorrer da possível interferência do grau de malignidade sobre a taxa de crescimento do tumor, de forma que tumores malignos parecem crescer mais rápido (Sorenmo, et al., 2009).

4. Conclusão

Considerando os resultados expostos, constatou-se que existe associação significativa entre o tamanho dos tumores e os parâmetros histológicos relativos aos graus e os tipos tumorais, assim como em relação aos parâmetros epidemiológicos de raça e uso de anticoncepcionais. Entretanto, o tamanho tumoral não parece diferir entre as categorias idade ou *status* reprodutivo dos pacientes.

Tendo isso em vista, sugere-se para estudos futuros o desenvolvimento de investigações mais aprofundadas que contemplem principalmente a relação entre o tamanho tumoral e o grau de malignidade, visto que este parâmetro tem grande influência na sobrevida dos pacientes. Desta forma, novos achados poderão oportunizar uma melhor compreensão de tal associação, além do estabelecimento de um prognóstico mais efetivo para os caninos acometidos por neoplasmas mamários.

Referências

- Bahr Arias, G., de Oliveira, M. K. G., Schnitzer, J. de F., Di Santis, G. W., Martins, M. I. M., & Gava, F. N. (2021). Electrocardiography in Bitches with Mammary Tumors. *Acta Scientiae Veterinariae*, 49. <https://doi.org/10.22456/1679-9216.114172>
- Carvalho, Y. B. G. de, & Almeida, J. D. (2020). Prevalência de neoplasias mamárias em cadelas associadas ao uso de contraceptivos hormonais no centro de controle de zoonoses em Resende/RJ no ano de 2019. *Revista Científica Do UBM*, 1–22. <https://doi.org/10.52397/rcubm.v2i2i43.884>
- Cassali, G. D., Damasceno, K. A., Bertagnolli, A. C., Lima, A.E., Lavalle, G. E., Di Santis, G. W., Nardi, A. B., Fernandes, C. G., Cogliati, B., Sobral, R., Costa, F. V. A., Ferreira, E., Salgado, B. S., Campos, C. B., D'Assis, M. J. M. H., Silva, L. P., Machado, M. C. A., Firmo, B. F., Nunes, F. C. & Nakagaki, K. Y. R. (2017). Consensus regarding the diagnosis, prognosis and treatment of canine mammary tumors: benign mixed tumors, carcinomas in mixed tumors and carcinossarcomas. *Brazilian Journal of Veterinary Pathology*, 10(3):87-99. <https://doi.org/10.24070/bjvp.1983-0246.v10i3p87-99>
- Chang, S.-C., Chang, C.-C., Chang, T.-J., & Wong, M.-L. (2005). Prognostic factors associated with survival two years after surgery in dogs with malignant mammary tumors: 79 cases (1998-2002). *Journal of the American Veterinary Medical Association*, 227(10), 1625–1629. <https://doi.org/10.2460/javma.2005.227.1625>
- Concannon, P. W., Spraker, T. R., Casey, H. W. & Hansel, W. (1981). Gross and histopathologic effects of medroxyprogesterone acetate and progesterone on the mammary glands of adult beagle bitches. *Fertility and sterility*, 36(3): 373-387. [https://doi.org/10.1016/S0015-0282\(16\)45741-9](https://doi.org/10.1016/S0015-0282(16)45741-9)
- Elston, C. W., & Ellis, I. O. (1991). pathological prognostic factors in breast cancer. I. The value of histological grade in breast cancer: experience from a large study with long-term follow-up. *Histopathology*, 19(5), 403–410. <https://doi.org/10.1111/j.1365-2559.1991.tb00229.x>
- Feliciano, M. A. R., Silva, A. S., Peixoto, R. V. R., Galera, P. D. & Vicente, W. R. R. (2012). Estudo clínico, histopatológico e imunoistoquímico de neoplasias mamárias em cadelas. *Arquivo Brasileiro de Medicina Veterinária e Zootecnia*, 64(5):1094-1100. <https://doi.org/10.1590/s0102-09352012000500002>
- Gedon, J., Wehrend, A., Failing, K. & Kessler, M. (2021) Canine mammary tumours: Size matters—a progression from low to highly malignant subtypes. *Veterinary and Comparative Oncology*, 19(4):707-713. <https://doi.org/10.1111/vco.12649>

- Goldschmidt, M., Peña, L., Rasotto, R., & Zappulli, V. (2011). Classification and Grading of Canine Mammary Tumors. *Veterinary Pathology*, 48(1), 117–131. <https://doi.org/10.1177/0300985810393258>
- Gonçalves, R. O., Santos, A. L. S. L., Chagas, J. D. R., Crespilho, A. M., Roier, E. C. R., Leite, S. M. G. & Moraes, R. F. F. (2020). Neoplasias mamárias em cadelas: um estudo estatístico para auxiliar no tratamento. *Pubvet*, 14(5):1-7. <https://doi.org/10.31533/pubvet.v14n5a566.1-7>
- Greggi, J. R., Fernandes, M. P., Groth, A., Silva, L. A. dos S., Schnitzer, J. de F., Di Santis, G. W., & Martins, M. I. M. (2021). Avaliação termográfica do efeito do piroxicam como tratamento adjuvante em neoplasias mamárias de cadelas. *Research, Society and Development*, 10(2), e18710212236. <https://doi.org/10.33448/rsd-v10i2.12236>
- Kim, E., Choe, C., Yoo, J. G., Oh, S.-I., Jung, Y., Cho, A., Kim, S., & Do, Y. J. (2018). Major medical causes by breed and life stage for dogs presented at veterinary clinics in the Republic of Korea: a survey of electronic medical records. *PeerJ*, 6, e5161. <https://doi.org/10.7717/peerj.5161>
- Lin, S., Liu, C., Tao, Z., Zhang, J., & Hu, X. (2020). Clinicopathological characteristics and survival outcomes in breast carcinosarcoma: A SEER population-based study. *The Breast*, 49, 157–164. <https://doi.org/10.1016/j.breast.2019.11.008>
- Little, M. P. (2010). Cancer models, genomic instability and somatic cellular Darwinian evolution. *Biology Direct*, 5, 19. <https://doi.org/10.1186/1745-6150-5-19>
- Meirelles, M. (2014). O uso do SPSS (Statistical Package for the Social Sciences) na Ciência Política: uma breve introdução. *Pensamento Plural*, 14: 65-92.
- Moulton, J. E., Taylor, D. O. N., Dorn, C. R., & Andersen, A. C. (1970). Canine Mammary Tumors. *Pathologia Veterinaria*, 7(4), 289–320. <https://doi.org/10.1177/030098587000700401>
- Oliveira, G. S. & Pandolfi, I. A. (2020). Estudo retrospectivo dos exames histopatológicos realizados em cadelas com tumores mamários em hospital veterinário. *Pubvet*, 14(8):1-8. <https://doi.org/10.31533/pubvet.v14n8a634.1-8>
- Oliveira Filho, J. C., Kommers, G. D., Masuda, E. K., Marques, B. M. F. P. P., Figuera, R. A., Irigoyen, L. F., & Barros, C. S. L. (2010). Estudo retrospectivo de 1.647 tumores mamários em cães. *Pesquisa Veterinária Brasileira*, 30(2), 177–185. <https://doi.org/10.1590/S0100-736X2010000200014>
- Rasotto, R., Berlato, D., Goldschmidt, M.H. & Zappulli, V. (2017). Prognostic Significance of Canine Mammary Tumor Histologic Subtypes: An Observational Cohort Study of 229 Cases. *Veterinary Pathology*, 54(4):571-578. <https://doi.org/10.1177/0300985817698208>
- Ribeiro, J. L. P. (2014) Revisão De Investigação e Evidência Científica. *Psicologia, Saúde & Doenças*, São Paulo, 15(3), 671-682, 2014. <https://doi.org/10.15309/14psd150309>
- Silva, H. do C., de Oliveira, A. R., Horta, R. dos S., Rassele Merísio, A. C., de Sena, B. V., Carlos de Souza, M. C., & Flecher, M. C. (2019). Epidemiology of Canine Mammary Gland Tumours in Espírito Santo, Brazil. *Acta Scientiae Veterinariae*, 47(1). <https://doi.org/10.22456/1679-9216.89901>
- Sorenmo, K. (2003). Canine mammary gland tumors. *Journal of Small Animal Practice*. 33(3):573-596. [https://doi.org/10.1016/s0195-5616\(03\)00020-2](https://doi.org/10.1016/s0195-5616(03)00020-2)
- Sorenmo, K. U., Kristiansen, V. M., Cofone, M. A., Shofer, F. S., Breen, A. M., Langeland, M., Mongil, C. M., Grondahl, A. M., Teige, J. & Goldschmidt, M. H. (2009). Canine mammary gland tumours; a histological continuum from benign to malignant; clinical and histopathological evidence. *Veterinary and Comparative Oncology*. 7(3):162-172. <https://doi.org/10.1111/j.1476-5829.2009.00184.x>
- Sorenmo, K. U., Worley, D. R. & Zappulli, V. (2020). Tumors of the mammary gland. In: Withrow, S. J.; Vail, D.M.; Thamm, D.H.; Liptak, J.M, Withrow & MacEwen's. *Small Animal Clinical Oncology*. 6a ed., St. Louis: Saunders Elsevier. 2013:538–556.

2.2 Artigo 2

Tamanho tumoral associado a tipos histológicos de neoplasias mamárias caninas

Andressa Dutra Piovesan Rossato; Nathália Portella Brendler; Luísa Grecco Corrêa; Michele Scholant Simões; Michele Berselli; Clarissa Caetano de Castro; Fabio Raphael Pascoti Bruhn; Fabiane Borelli Grecco; Cristina Gevehr Fernandes

Será submetido à revista Acta Scientiae Veterinariae

RESEARCH ARTICLE

Tamanho tumoral associado a tipos histológicos de neoplasias mamárias caninas

Andressa Dutra Piovesan Rossato¹, Nathália Portella Brendler², Luísa Grecco Corrêa¹,
Michele Scholant Simões³, Michele Berselli⁴, Clarissa Caetano de Castro¹, Fabio Raphael
Pascoti Bruhn⁵, Fabiane Borelli Grecco⁶ & Cristina Gevehr Fernandes⁶

¹Programa de Pós Graduação em Veterinária, Universidade Federal de Pelotas (UFPel), Pelotas, RS, Brazil. ²Instituto de Desenvolvimento Educacional, Ideau, Bagé, RS, Brazil. ³Programa de Pós-Graduação em Zootecnia, Universidade Federal de Pelotas (UFPel), Pelotas, RS, Brazil. ⁴Universidade de Santa Cruz do Sul, Santa Cruz do Sul, RS, Brazil. ⁵Departamento de Veterinária Preventiva, Faculdade de Medicina Veterinária (FVet), Universidade Federal de Pelotas (UFPel), Pelotas, RS, Brazil. ⁶Departamento de Patologia Animal, Faculdade de Medicina Veterinária (FVet), Universidade Federal de Pelotas (UFPel), Pelotas, RS, Brazil. CORRESPONDENCE: A.D.P. Rossato [andressa-piovesan@hotmail.com]. Departamento de Patologia Animal, FVet/UFPel. Av. Eliseu Maciel, s/n, Campus Capão do Leão, CEP: 96160-000, Capão do Leão, RS, Brazil.

ABSTRACT

Background: Mammary tumors represent a problem for veterinary medicine since they are associated with high mortality and morbidity rates in dogs, especially females. In this context, the present study aims to investigate the clinical-epidemiological profile of canines with breast cancer referred for anatomopathological diagnosis at the Veterinary Oncology Service of the Federal University of Pelotas (SOVET/UFPel), between the periods of 2016 and 2021, and to verify whether there was a reduction in the size of tumors considering the dissemination of breast cancer prevention campaigns in companion animals of the Veterinary Oncology Service of the Federal University of Pelotas.

Materials, Methods & Results: The present study was carried out from a survey of data from the casuistry of breast tumors in canines of the Veterinary Oncology Service. Statistical analysis was performed using a segmented regression test (joinpoint regression) to estimate the annual variation in breast neoplasms. The analysis evaluated the increase, decrease or stability in the sizes of breast neoplasms over the years 2016 to 2021. Tumors were analyzed in centimeters (cm). In total, five histological types tended to vary in size over the period studied. They were: papillary carcinoma, tubular carcinoma, carcinosarcoma, carcinoma in mixed tumor and anaplastic carcinoma

Discussion: In view of the above results, it is observed that there was an increase or decrease in the sizes of breast neoplasms evaluated between the years 2016 and 2021. It is important to note that from 2014 onwards, the Veterinary Oncology Service (SOVET) promoted, in partnership with other institutions, educational campaigns with the aim of clarifying the general population about cancer in companion animals. Simultaneously, it can be seen that in the years

2016 to 2021 there was a regression in the tumor size of carcinosarcoma and carcinoma in mixed tumor according to histological types of variable malignancy. The fact that two of the malignant histological types achieved regression in relation to tumor size in the years following the Pink October campaigns, reinforces the importance of raising awareness among guardians regarding early diagnosis. When performed in advance and reliably, the diagnosis can provide the appropriate treatment of the cancer patient. With regard to papillary, tubular and anaplastic carcinomas, their clinical and histopathological characteristics may be strictly related to the evidenced increase trend. These histological types are considered inflammatory carcinomas due to the intense inflammatory reaction developed, with diffusely edematous breasts, warm and sensitive to palpation. It is also characteristic that they present thickened skin and serosanguinous secretion. It may involve all or part of the mammary chain, unilaterally or bilaterally. Because they resemble inflammatory processes, inflammatory tumors can often be confused with other conditions and their diagnosis is difficult. This situation is further aggravated by the tutors' lack of knowledge about the pathology, as demonstrated demonstrated in another study, in which most tutors (72%) did not even know that bitches could develop breast tumors.

Keywords: veterinary medicine; oncology; pathology; tumors; size.

INTRODUÇÃO

Os tumores mamários representam um problema para a medicina veterinária visto que estão associados a altos índices de mortalidade e morbidade em cães, sobretudo fêmeas [1,2]. Ainda que não seja possível determinar que a exposição a um ou mais fatores conduz, obrigatoriamente, ao desenvolvimento do neoplasma, certas condições como a idade e a atividade hormonal parecem estar associadas à etiologia das neoplasias mamárias nos caninos [2].

Há indícios que a incidência de tumores malignos e benignos aumenta com a expectativa de vida e o uso de contraceptivos e reduz com a realização de ovariectomia em animais jovens [3]. É reportado que o risco de aparecimento deste tipo de neoplasias antes do primeiro ciclo estral é de 0,05%, depois do primeiro estro alcança 8%, e então 26% quando ocorre após o segundo estro. Tal aumento demonstra que as oscilações hormonais associadas aos ciclos estrais podem estar relacionadas à ocorrência de neoplasias mamárias em cadelas [4].

No entanto, cadelas castradas precocemente ainda desenvolvem tumores mamários, portanto é importante que os tutores estejam atentos ao aparecimento de nódulos e conscientes

quanto à importância do encaminhamento ao médico veterinário para que seja emitido um diagnóstico definitivo [2,5]. Estudos relatam prognóstico favorável para os casos em que as lesões apresentam tamanho igual ou inferior a 3 cm e não há existência de metástase regionais ou distantes [1,6].

Uma vez que o prognóstico é afetado pelo tamanho tumoral, o reconhecimento precoce e o tratamento de neoplasmas mamários são fundamentais [7,8]. Neste sentido, campanhas de prevenção ao câncer de mama tem sido realizadas nos últimos anos para disseminar informações aos proprietários sobre a existência e a profilaxia da enfermidade. Dentre as recomendações mais recorrentes, destacam-se a palpação periódica das cadeias mamárias em busca de irregularidades, o desestímulo ao uso de contraceptivos e a castração precoce [2,5].

Neste contexto, o presente estudo tem como objetivo investigar o perfil clínico-epidemiológico de caninos com neoplasmas mamários encaminhados para diagnóstico anatomopatológico no Serviço de Oncologia Veterinária da Universidade Federal de Pelotas (SOVET/UFPel), entre os períodos de 2016 e 2021, e verificar se houve alteração do tamanho dos tumores considerando-se a disseminação de campanhas de prevenção ao câncer de mama em animais de companhia do Serviço de Oncologia Veterinária da Universidade Federal de Pelotas.

MATERIAIS E MÉTODOS

As amostras foram constituídas por biópsias e necropsias encaminhadas para diagnóstico anatomopatológico no Serviço de Oncologia Veterinária da Universidade Federal de Pelotas (SOVET/UFPel) no período de 2016 a 2021.

Para a realização do levantamento, foram considerados os diagnósticos constatados nos protocolos originais da base de dados e arquivos do SOVET. As amostras tumorais foram

classificadas histologicamente conforme preconizado por Goldschmidt *et al.* [9] e Cassali *et al.* [10].

Tipos Tumorais Estudados

Foram incluídos nesse estudo neoplasmas mamários dos seguintes tipos histológicos: carcinoma micropapilar, carcinoma lobular pleomórfico, carcinoma ductal in situ (carcinoma in situ), carcinoma tubular, carcinoma papilar, carcinoma anaplásico, carcinoma sólido, carcinoma em tumor misto (CMT), sarcoma em tumor misto, carcinosarcoma, adenomioepitelioma (mioepitelioma maligno), carcinoma mucinoso, carcinoma rico em lipídios, osteossarcoma, fibrossarcoma e hemangiossarcoma.

Classificação das Amostras Tumorais

Após a classificação histológica, utilizou-se o tamanho tumoral dos neoplasmas como uma variável numérica (tamanho em centímetros) conforme Sorenmo [11].

Comparação dos Resultados na Análise Estatística

A avaliação estatística foi realizada a partir de um teste de regressão segmentada (*joinpoint regression*) para estimar a variação anual dos neoplasmas mamários. A análise avaliou o aumento, diminuição ou estabilidade dos tamanhos dos neoplasmas mamários no decorrer dos anos de 2016 até 2021. Foram consideradas significativas probabilidades de igualdade entre os tumores menores que 10% ($p < 0,10$). O programa utilizado foi *JoinPoint Regression Program, Version 4.9.0.0, March 2021*.

RESULTADOS

No período de janeiro de 2016 a dezembro de 2021, foi recebido no Serviço de Oncologia Veterinária da Universidade Federal de Pelotas o total de 2522 amostras de cães com suspeita de neoplasmas mamários, incluindo biópsias e necropsias. Foram avaliados todos os protocolos e cada diagnóstico foi considerado, o que resultou em um número maior de tumores em relação ao número de animais. Dos tipos tumorais analisados neste estudo, somaram-se 763 neoplasmas de caráter maligno, após censura de tumores de natureza inflamatória, hiperplásica, alterações de células colunares ou neoplasmas benignos. Foram também censurados neoplasmas que não apresentavam dados consistentes acerca do tamanho dos tumores. Totalizaram então 650 amostras provenientes de 198 cadelas, os quais apresentaram um ou mais tipos histológicos de neoplasmas mamários, localizados em uma ou mais mamas avaliadas. Cada paciente apresentou no mínimo um diagnóstico e no máximo sete tipos histológicos concomitantes.

No total, cinco tipos histológicos apresentaram tendência à variação de tamanho no período estudado, conforme demonstra a Tabela 1. Foram eles: carcinoma papilar, carcinoma tubular, carcinossarcoma, carcinoma em tumor misto e carcinoma anaplásico.

Tabela 1. Tipos Histológicos de Neoplasmas Mamários em Cadelas Avaliados entre 2016 a 2021.

Neoplasma	2016	2017	2018	2019	2020	2021	Total
Ca. Papilar	17	6	4	6	2	4	39
Ca. Tubular	55	44	77	41	7	14	238
Carcinossarcoma	14	22	19	10	2	5	72
Ca. em Tumor Misto	58	60	80	43	12	24	277
Ca. Anaplásico	2	5	9	6	1	1	24
Total	146	137	189	106	24	48	650

Ca = carcinoma

A Tabela 2, demonstra os tipos histológicos e as médias (cm), dos tumores que estatisticamente apresentaram tendência a uma variação anual no tamanho dos anos de 2016 a 2021.

Tabela 2. Tipos Histológicos de Neoplasmas Mamários em Cadelas e suas médias (cm) avaliados entre 2016 a 2021.

Neoplasma	2016	2017	2018	2019	2020	2021
Ca. Papilar	1,09	4,50	2,37	5,33	3,75	3,62
Ca. Tubular	2,12	2,26	1,80	2,44	2,21	2,50
Carcinossarcoma	3,64	4,20	2,55	3,80	3,50	3,10
Ca. em Tumor Misto	2,39	3,90	2,99	2,93	1,67	1,71
Ca. Anaplásico	1,50	3,20	6,28	3,08	1,00	4,50

Ca = carcinoma; cm = centímetros

A análise estatística demonstrou que os tipos histológicos com tendência de aumento entre 2016 e 2021 foram o carcinoma tubular, carcinoma papilar e carcinoma anaplásico. Por outro lado, o carcinossarcoma e o carcinoma em tumor misto apresentaram redução de seu diâmetro.

A neoplasia mamária de tipo histológico carcinoma papilar demonstrou tendência de aumento do tamanho tumoral ao longo dos anos ($p < 0.043$), com crescimento anual médio de 41,2%, conforme a Figura 1. Em 2016, o tamanho médio era de 1,09 cm, enquanto em 2021 foi de 3,62 cm.

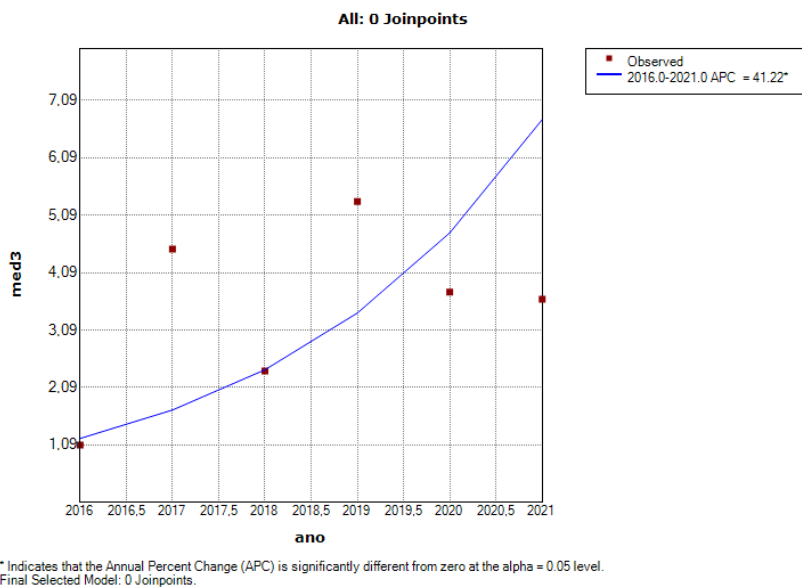


Figura 1. Neoplasma mamário do Tipo Histológico Carcinoma Papilar demonstrando tendência de aumento do tamanho tumoral ao longo dos anos de 2016 a 2021.

Assim como o anterior, o carcinoma tubular demonstrou uma porcentagem de mudança anual ($p=0.328$) com um aumento médio de 2,6% no tamanho por ano, conforme a Figura 2. O tamanho tumoral em 2016 era de 2,12 cm e em 2021, 2,50, ou seja, o crescimento não foi tão expressivo, apesar de existente.

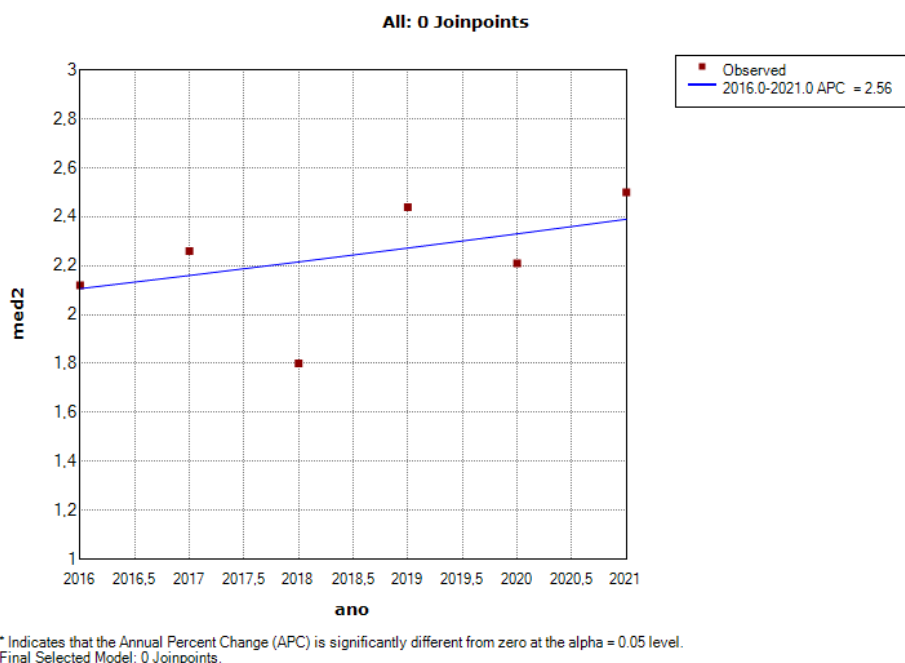


Figura 2. Neoplasma Mamário do Tipo Histológico Carcinoma Tubular demonstrando tendência de aumento do tamanho tumoral ao longo dos anos de 2016 a 2021.

O tumor carcinoma anaplásico também demonstrou uma porcentagem de mudança anual ($p=0,084$), ou seja, houve um aumento médio de 17,9% no tamanho por ano, conforme a Figura 3. Entre os anos de 2016 a 2021, o tamanho triplicou, passando de 1,50 cm para 4,50 cm.

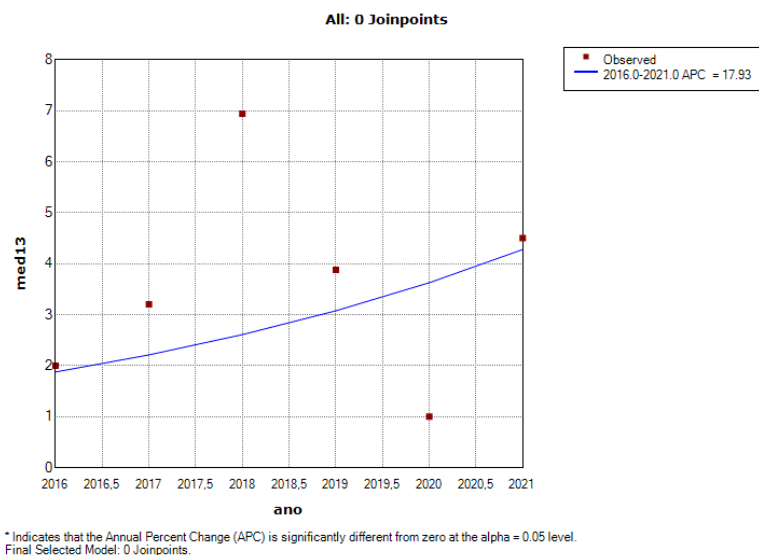


Figura 3. Neoplasma Mamário do Tipo Histológico Carcinoma Anaplásico demonstrando tendência de aumento do tamanho tumoral ao longo dos anos de 2016 a 2021.

Apesar da neoplasia mamária de tipo histológico carcinosarcoma apresentar uma porcentagem de mudança anual ($p=0,376$), a tendência foi de uma diminuição média de 2,8% no tamanho por ano, conforme a Figura 4, em 2016 a média era de 3,64 e em 2021, 3,10 cm.

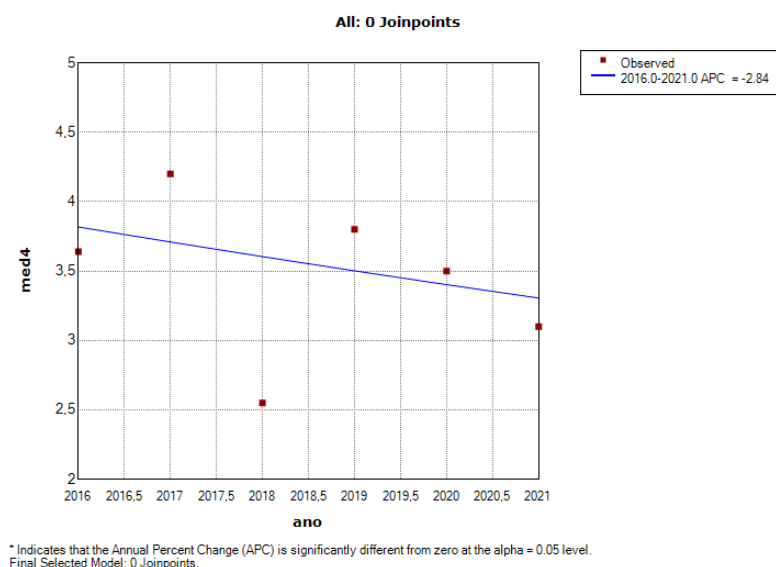


Figura 4. Neoplasma mamário do Tipo Histológico Carcinossarcoma demonstrando tendência a diminuição do tamanho tumoral ao longo dos anos de 2016 a 2021.

O carcinoma em tumor misto demonstrou uma porcentagem de mudança anual ($p=0,073$), ou seja, houve uma diminuição média de 13% no tamanho por ano, conforme a Figura 5, de 2.39 cm, o tamanho passou a 1.71 cm.

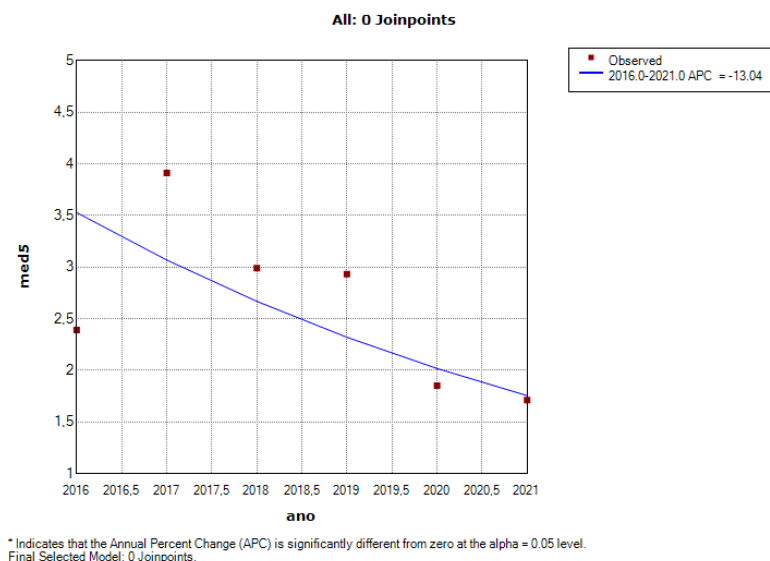


Figura 5. Neoplasma mamário do Tipo Histológico Carcinoma em Tumor Misto demonstrando tendência a diminuição do tamanho tumoral ao longo dos anos de 2016 a 2021.

DISCUSSÃO

Diante dos resultados expostos, observa-se que houve tendência de aumento ou de diminuição dos tamanhos dos diferentes tipos histológicos dos neoplasmas mamários avaliados entre os anos de 2016 a 2021.

Sabe-se da existência das categorizações descritas por Goldschmidt *et al.* [9], entretanto, a utilização dos tamanhos como variável numérica foi utilizada para melhor aplicação da avaliação estatística.

É importante salientar que a partir de 2014, o Serviço de Oncologia Veterinária (SOVET) promoveu, em parceria com outras instituições, campanhas educativas com o intuito de esclarecer a população geral sobre o câncer em animais de companhia. Nos dois primeiros

anos, o foco das ações foi dado para o câncer de mama e foram abordados os conceitos básicos de prevenção, diagnóstico e tratamento da doença [12].

As atividades realizadas pelo SOVET conscientizaram a população, pois a procura pelos serviços oncológicos prestados pelo grupo na área de clínica e diagnóstico patológico obteve um aumento de 68,85% ao longo desses quatro anos [12]. Simultaneamente, pode-se constatar que nos anos de 2016 a 2021 houve uma regressão do tamanho tumoral do carcinossarcoma e carcinoma em tumor misto segundo demonstrado na Figura 4 e 5, tipos histológicos malignos.

O carcinoma em tumor misto e carcinossarcoma eram agrupados em uma mesma categoria denominada “tumores mistos malignos” devido às semelhanças morfológicas existentes [13]. Contudo, a partir da década de 90, os dois tipos histológicos foram separados em grupos distintos perante a descoberta de diferenças quanto ao comportamento biológico. Os pesquisadores observaram que os CMTs apresentam malignidade em células epiteliais, enquanto os carcinossarcomas possuem não somente nas epiteliais, mas também nas mesenquimais [14].

Tais características auxiliam a compreender a agressividade de cada tipo histológico. No caso do CMT pode ocorrer pela malignização de seus componentes epiteliais, seja pela longa evolução da neoplasia, ou por sua recorrência [15]. Já o carcinossarcoma apresenta elementos sarcomatosos, provavelmente com origem no CMT, e maior frequência de metástases [14].

O fato de dois dos tipos histológicos malignos obterem regressão em relação ao tamanho tumoral nos anos seguintes às campanhas de Outubro Rosa, reforça a importância da conscientização de tutores quanto ao diagnóstico precoce. Quando realizado de com antecedência e de forma fidedigna, o diagnóstico pode proporcionar o tratamento adequado do paciente oncológico [1].

No que se refere aos carcinomas papilar (Figura 1), tubular (Figura 2) e anaplásico (Figura 3), estes associaram a uma tendência de aumento tumoral, fato que pode estar associado por carcinomas assemelharem-se a outras afecções, ou seja, neoplasias mamárias caninas também podem estar associadas a ulceração da pele e reações inflamatórias [1]. Estes neoplasmas podem, então, se assemelhar a processos inflamatórios, visto que, os tumores inflamatórios frequentemente podem ser confundidos com outras patologias e seu diagnóstico dificultado [16]. Os carcinomas inflamatórios podem estar associados a vários outros tipos de carcinomas que também acometem as mamas de cadelas [23], em especial o carcinoma anaplásico, com características clínicas e histopatológicas de crescimento rápido, envolvimento difuso, eritema, calor, dor nas mamas e edema nos membros posteriores. Assim ele pode ser confundido muito a outras afecções, principalmente a mastites [24]. A situação é ainda agravada pela falta de conhecimento dos tutores acerca da patologia, como demonstra o estudo desenvolvido por Magalhães et al. [5], em que a maioria dos tutores (72%) não sabiam nem mesmo que cadelas poderiam desenvolver tumores de mama.

O aumento nos índices de tamanho tumoral relatados neste estudo é um novo achado, entretanto, a Figura 6 demonstra a casuística de diagnóstico realizados e nota-se a queda pela procura por diagnóstico definitivo por parte dos tutores entre 2020 e 2021, anos em que o mundo enfrentava a pandemia do SARS-CoV-2 [21]. Tal declínio abrupto é um provável reflexo das medidas de controle da disseminação do vírus e preservação da saúde, cuja principal recomendação era o distanciamento físico, que incluíram a interrupção das atividades presenciais e de prestação de serviços de diagnóstico anatomopatológico e das atividades de pesquisa, ensino e extensão da UFPel a partir de abril de 2020 [22].

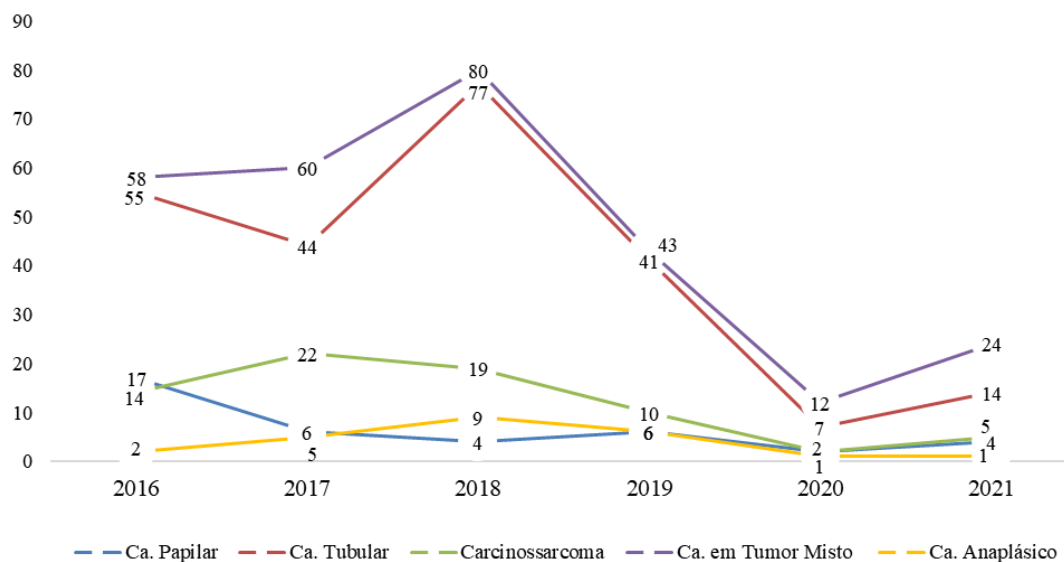


Figura 6. Casuística de diagnósticos de neoplasmas mamários caninos realizados no Serviço de Oncologia Veterinária nos anos de 2016 a 2021.

Apesar de alguns tipos histológicos terem demonstrado aumento de tamanho nestes cinco anos, é promissor que outros tenham apresentado redução, visto que Campos & Lavalle [6] associam neoplasias menores que 3 centímetros a um melhor prognóstico em comparação às de massas maiores.

CONCLUSÃO

Conclui-se a importância do diagnóstico definitivo para neoplasias mamárias em cadelas bem como a importância de ações de diagnóstico e prevenção, visto que, carcinomas do tipo anaplásico, tubular e papilar tiveram um aumento de tamanho tumoral e tipos histológicos como o carcinoma em tumor misto e carcinossarcoma obtiveram declínio em seus tamanhos tumorais nos anos de 2016 a 2021.

REFERÊNCIAS

- 1 Cassali G.D., Lavalle G.E., Ferreira E., Estrela-Lima A., Nardi A.B.De, Ghever C., Sobral R.A., Amorim R.L., Oliveira L.O., Sueiro F.A.R., Beserra H.E.O., Bertagnolli A.C., Gamba C.O., Damasceno K.A., Campos C.B., Araujo M.R., Campos L.C.,

- Monteiro L.N., Nunes F.C., Horta R.S., Reis D.C., Luvizotto M.C.R., Magalhães G.M., Raposo J.B., Ferreira A.M.R., Tanaka N.M., Grandi F., Ubukata R., Batschinski K., Terra E.M., Salvador R.C.L., Jark P.C., Delecrodi J.E.R., Nascimento N.A., Silva D.N., Silva L.P., Ferreira K.C.R.S., Frehse M.S., Santis G.W.Di, Silva E.O., Guim T.N., Kerr B., Cintra P.P., Silva F.B.F., Leite J.S., Mello M.F.V., Ferreira M.L.G., Fukumasu H., Salgado B.S., Torres R. 2014.** Consensus for the diagnosis, prognosis and treatment of canine mammary tumors. *Brazilian Journal of Veterinary Pathology*. 7(2): 38-69.
- 2 Pascoli A.L., Negrão S.L., Oliveira L.E., Ferreira M.G.P.A., Filho N.P.R., De Nardi A.B. 2017.** Campanha de orientação, prevenção e diagnóstico precoce de tumores mamários em cadelas e prevalência desses tumores diagnosticados durante a campanha realizada no município de Blumenau-SC. *Archives of Veterinary Science*. 22(2): 66-73.
- 3 Misdorp, W. 2002.** Tumors of the mammary gland. In: Donald J., Meuten D.V.M. *Tumors in domestic animals*. Ames: Blackwell, pp.575-606.
- 4 Modiano J.F., Kim J.H. 2020.** The etiology of cancer. In: Vail D.M., Thamm D.H., Liptak J.M., Withrow & Macewen's. *Small animal clinical oncology*. 6ed. St. Louis: Elsevier, pp.1-35.
- 5 Magalhães C.S., Lima W.C., Lima D.A.S.D., Quessada A.M., Muller D.E., Costa J.M. 2016.** Conhecimento de tutores de cães sobre tumor de mama em cadelas. *Acta Veterinaria Brasilica*. 10(2): 186-189.
- 6 Campos C.B.D., Lavallo G.E. 2017.** Exame clínico. In: Cassali G.D. *Patologia Mamária canina do Diagnóstico ao tratamento*. São Paulo: Medvet, pp.151- 159.
- 7 Stocco M.B. 2019.** Neoplasias mamárias em cães: correlação entre porte e tamanho tumoral. 94f. Cuiabá, MT. Tese (Doutorado) – Curso de Medicina Veterinária, Universidade Federal de Mato Grosso.

- 8 Yamagami T., Kobayashi T., Takahashi K., Sugiyama M. 1996.** Prognosis for canine malignant mammary tumors based on TNM and histologic classification. *The Journal of Veterinary Medical Science*. 58(11): 1079–1083.
- 9 Goldschmidt M., Peña L., Rasotto R., Zappulli V. 2011.** Classification and grading of canine mammary tumors. *Veterinary Pathology*. 48(1): 117–131.
- 10 Cassali G.D., Damasceno K.A., Bertagnolli A.C., Lima A.E., Lavallo G.E., Di Santis G.W., Nardi A.B., Fernandes C.G., Cogliati B., Sobral R., Costa F.V.A., Ferreira E., Salgado B.S., Campos C.B., D'assis M.J.M.H., Silva L.P., Machado M.C.A., Firmo B.F., Nunes F.C., Nakagaki K.Y.R. 2017.** Consensus regarding the diagnosis, prognosis and treatment of canine mammary tumors: benign mixed tumors, carcinomas in mixed tumors and carcinosarcomas. *Brazilian Journal of Veterinary Pathology*. 10(3): 87-99.
- 11 Sorenmo K.U., Worley D.R., Zappulli, V. 2020.** Tumors of the mammary gland. In: Vail D.M., Thamm D.H., Liptak J.M., Withrow & MacEwen's. *Small animal clinical oncology*. 6ed. St. Louis: Elsevier, pp. 604–615.
- 12 Berselli M., Tilmann M.T., Hoff V.D., Castro C.C., Piovesan A.D.P., Silva L. M.C., Guim T.N., Fernandes C.G. 2018.** Ações de Prevenção do Câncer em Pequenos Animais pelo Serviço de Oncologia Veterinária da Universidade Federal de Pelotas (SOVET- UFPel). *Expressa Extensão*. 23(2): p. 58-69.
- 13 Hampe J.F., Misdorp W. 1974.** Tumours and dysplasias of the mammary gland. *Bulletin of the World Health Organization*. 50(1-2): 111-33.
- 14 Cassali G.D., Campos C.B., Bertagnolli A.C., Lima A.E., Lavallo G.E., Damasceno K.A., Nardi A.B., Cogliati B., Costa F.V.A., Sobral R., Di Santis G.W., Fernandes C.G., Ferreira E., Salgado B.S., Vieira Filho C.H.C., Silva D.N., Martins Filho E.F., Teixeira S.V., Nunes F.C., Nakagaki K.Y.R. 2018.** Consensus for the diagnosis, prognosis and

- treatment of feline mammary tumors. *Brazilian Journal of Veterinary Research and Animal Science*. 55(2): 1-17.
- 15 Genelhu M.C.L.S., Cardoso S.V., Gobbi H., Cassali G.D. 2007.** A comparative study between mixed-type tumours from human salivary and canine mammary glands. *BMC Cancer*. 7: 218.
- 16 Withrow S.J., MacEwen E.G. 1989.** *Small animal clinical oncology*. 2ed. W. B. Saunders Company, Philadelphia, 589p.
- 17 Sá S.S., Repetti C.S.F. 2011.** Carcinoma inflamatório mamário canino – revisão de literatura. *Acta Veterinaria Brasilica*. 5(1): 8-14.
- 18 Gomes C., Voll J., Ferreira K.C.R.S., Ferreira R.R., Oliveira L.O., Contesini E., Oliveira R.T. 2006.** Carcinoma inflamatório mamário canino. *Acta Scientiae Veterinariae*. 34(2): 171-174.
- 19 Pérez-Alenza M.D., Jiménez A., Nieto A.I., Peña L. 2004.** First description of feline inflammatory mammary carcinoma: clinicopathological and immunohistochemical characteristics of three cases. *Breast Cancer Research*. 6(4): 300-307.
- 20 Berselli M., Guim T.N., Castro C.C., Corrêa L.G., Rossato A.D.P., Silva L.M.C., Grecco F.B., Bruhn F.R.P., Fernandes C.G. 2021.** Células inflamatórias infiltrantes: Perfil e distribuição em carcinomas mamários de gatas. *Research, Society and Development*. 10(4): 1-12.
- 21 Zhou P., Yang X.L., Wang X.G., Hu B., Zhang L., Zhang W., Si H.R., Zhu Y., Li B., Huang C.L., Chen H.D., Chen J., Luo Y., Guo H., Jiang R.D., Liu M.Q., Chen Y., Shen X.R., Wang X., Zheng X.S., Shi Z.L. 2020.** A pneumonia outbreak associated with a new coronavirus of probable bat origin. *Nature*. 579(7798): 270–273.

- 22 Corcini C.D., Mendonça F.R., Zanin M., Komninou E.R., Varela Junior A.S. 2021.** Interação com a comunidade de médicos veterinários por meio da extensão em tempos de distanciamento físico durante a Pandemia por covid-19. *Expressa Extensão*. 26(1): 206-214.
- 23 Bentubo H.D.L., Sobral R.A., Ubukata R., Honda S.T. & Xavier J.G. 2006.** Carcinoma inflamatório de mama em cadela – relato de caso. *Clínica Veterinária*. 65:40-44.
- 24 Gomes C., Voll J., Ferreira K.C.R.S., Ferreira R.R., Oliveira L.O., Contesini E., Oliveira R.T. 2006.** Carcinoma inflamatório mamário canino. *Acta Scientiae Veterinariae*. 34(2): 171-174.

3 Considerações Finais

Estudos sobre neoplasmas mamários em cadelas são de grande importância em decorrência da alta casuística dos neoplasmas mamários em cadelas e em busca de um diagnóstico mais qualificado para o conhecimento dos seus tipos histológicos, grau de malignidade, tamanho tumoral, bem como o conhecimento de dados epidemiológicos como idade, raça, uso de terapia hormonal e a informação de castração.

O tamanho tumoral é considerado um fator preditivo no câncer de mama em cadelas visto que, tumores de maiores diâmetros podem estar associados a piores prognósticos e estudos demonstram que tumores de tamanho inferior não há existência de metástase regionais ou distantes e através deste trabalho foi possível demonstrar a importância da avaliação do tamanho tumoral, podendo estudos futuros demonstrarem influência desta variável na sobrevida dos pacientes acometidos por neoplasmas mamários.

Referências

- BAHR ARIAS, G.; DE OLIVEIRA, M. K. G.; SCHNITZER, J. DE F.; DI SANTIS, G. W.; MARTINS, M. I. M.; GAVA, F. N. Electrocardiography in Bitches with Mammary Tumors. **Acta Scientiae Veterinariae**, v. 49, 2021.
- BENTUBO H.D.L., SOBRAL R.A., UBUKATA R., HONDA S.T. & XAVIER J.G. Carcinoma inflamatório de mama em cadela – relato de caso. **Clínica Veterinária**. 65:40-44, 2006.
- BERSELLI, M.; TILMANN, M. T.; HOFF, V. D.; CASTRO, C. C.; PIOVESAN, A. D. P.; SILVA, L. M. C.; GUIM, T. N.; FERNANDES, C. G. Ações de Prevenção do Câncer em Pequenos Animais pelo Serviço de Oncologia Veterinária da Universidade Federal de Pelotas (SOVET- UFPel). **Expressa Extensão**, v. 23, n. 2, p. 58-69, 2018.
- BERSELLI, M.; GUIM, T. N.; CASTRO, C. C.; CORRÊA, L. G.; ROSSATO, A. D. P.; SILVA, L. M. C.; GRECCO, F. B.; BRUHN, F. R. P.; FERNANDES, C. G. Células inflamatórias infiltrantes: Perfil e distribuição em carcinomas mamários de gatas. **Research, Society and Development**, v. 10, n. 3, p. 1-12, 2021.
- CAMPOS, C. B. D.; LAVALLE, G. E. Exame clínico. In: CASSALI, G. D. **Patologia Mamária canina do Diagnóstico ao tratamento**. São Paulo: Medvet, 2017, p.151-159.
- CARVALHO, Y. B. G.; ALMEIDA, J. D. Prevalência de neoplasias mamárias em cadelas associadas ao uso de contraceptivos hormonais no centro de controle de zoonoses em Resende/RJ no ano de 2019. **Revista Científica Do UBM**, v. 22, n. 43, p. 1-22, 2020.
- CASSALI, G. D.; LAVALLE, G. E.; FERREIRA, E.; ESTRELA-LIMA, A.; NARDI, A. B. DE; GHEVER, C.; SOBRAL, R. A.; AMORIM, R. L.; OLIVEIRA, L. O.; SUEIRO, F. A. R.; BESERRA, H. E. O.; BERTAGNOLLI, A. C.; GAMBA, C. O.; DAMASCENO, K. A.; CAMPOS, C. B.; ARAUJO, M. R.; CAMPOS, L. C.; MONTEIRO, L. N.; NUNES, F. C.; HORTA, R. S.; REIS, D. C.; LUVIZOTTO, M. C. R.; MAGALHÃES, G. M.; RAPOSO, J. B.; FERREIRA, A. M. R.; TANAKA, N. M.; GRANDI, F.; UBUKATA, R.; BATSCHINSKI, K.; TERRA, E. M.; SALVADOR, R. C. L.; JARK, P. C.; DELECRODI, J. E. R.; NASCIMENTO, N. A.; SILVA, D. N.; SILVA, L. P.; FERREIRA, K. C. R. S.; FREHSE, M. S.; SANTIS, G. W. DI; SILVA, E. O.; GUIM, T. N.; KERR, B.; CINTRA, P. P.; SILVA, F. B. F.; LEITE, J. S.; MELLO, M. F. V.; FERREIRA, M. L. G.; FUKUMASU, H.; SALGADO, B. S.; TORRES, R. Consensus for the diagnosis, prognosis and treatment of canine mammary tumors. **Brazilian Journal of Veterinary Pathology**, v. 7, n. 2, p. 38-69, 2014.

CASSALI, G. D.; DAMASCENO, K. A.; BERTAGNOLLI, A. C.; LIMA, A. E.; LAVALLE, G. E.; DI SANTIS, G. W.; NARDI, A. B.; FERNANDES, C. G.; COGLIATI, B.; SOBRAL, R.; COSTA, F. V. A.; FERREIRA, E.; SALGADO, B. S.; CAMPOS, C. B.; D'ASSIS, M. J. M. H.; SILVA, L. P.; MACHADO, M. C. A.; FIRMO, B. F.; NUNES, F. C.; NAKAGAKI, K. Y. R. Consensus regarding the diagnosis, prognosis and treatment of canine mammary tumors: benign mixed tumors, carcinomas in mixed tumors and carcinosarcomas. **Brazilian Journal of Veterinary Pathology**, v. 10, n. 3, p. 87-99, 2017.

CASSALI, G. D.; CAMPOS, C. B.; BERTAGNOLLI, A. C.; LIMA, A. E.; LAVALLE, G. E.; DAMASCENO, K. A.; NARDI, A. B.; COGLIATI, B.; COSTA, F. V. A.; SOBRAL, R.; DI SANTIS, G. W.; FERNANDES, C. G.; FERREIRA, E.; SALGADO, B. S.; VIEIRA FILHO, C. H. C.; SILVA, D. N.; MARTINS FILHO, E. F.; TEIXEIRA, S. V.; NUNES, F. C.; NAKAGAKI, K. Y. R. Consensus for the diagnosis, prognosis and treatment of feline mammary tumors. **Brazilian Journal of Veterinary Research and Animal Science**, v. 55, n. 2, p. 1-17, e135084, 2018.

CHANG, S. C.; CHANG, C. C.; CHANG, T. J.; WONG, M. L. Prognostic factors associated with survival two years after surgery in dogs with malignant mammary tumors: 79 cases (1998-2002). **Journal of the American Veterinary Medical Association**, v. 227, n. 10, p. 1625–1629, 2005.

CONCANNON, P. W.; SPRAKER, T. R.; CASEY, H. W.; HANSEL, W. Gross and histopathologic effects of medroxyprogesterone acetate and progesterone on the mammary glands of adult beagle bitches. **Fertility and sterility**, v. 36, n. 3, p. 373-387, 1981.

CORCINI, C. D.; MENDONÇA, F. R.; ZANIN, M.; KOMNINO, E. R.; VARELA JUNIOR, A. S. Interação com a comunidade de médicos veterinários por meio da extensão em tempos de distanciamento físico durante a Pandemia por covid-19. **Expressa Extensão**, v. 26, n. 1, p. 206-214, 2021.

ELSTON, C. W.; ELLIS, I. O. Pathological prognostic factors in breast cancer. I. The value of histological grade in breast cancer: experience from a large study with long-term follow-up. **Histopathology**, v. 19, n. 5, p. 403–410, 1991.

FELICIANO, M. A. R.; SILVA, A. S.; PEIXOTO, R. V. R.; GALERA, P. D.; VICENTE, W. R. R. Estudo clínico, histopatológico e imunoistoquímico de neoplasias mamárias em cadelas. **Arquivo Brasileiro de Medicina Veterinária e Zootecnia**, v. 64, n. 5, p. 1094-1100, 2012.

GEDON, J.; WEHREND, A.; FAILING, K.; KESSLER, M. Canine mammary tumours: Size matters—a progression from low to highly malignant subtypes. **Veterinary and Comparative Oncology**, v. 19, n. 4, p. 707-713, 2021.

GENELHU, M. C. L. S.; CARDOSO, S. V.; GOBBI, H.; CASSALI, G. D. A comparative study between mixed-type tumours from human salivary and canine mammary glands. **BMC Cancer**, v. 7, p. 218, 2007.

- GOLDSCHMIDT, M.; PEÑA, L.; RASOTTO, R.; ZAPPULLI, V. Classification and grading of canine mammary tumors. **Veterinary Pathology**, v. 48, n. 1, p. 117–131, 2011.
- GOMES, C.; VOLL, J.; FERREIRA, K. C. R. S.; FERREIRA, R. R.; OLIVEIRA, L. O.; CONTESINI, E.; OLIVEIRA, R. T. Carcinoma inflamatório mamário canino. **Acta Scientiae Veterinariae**, v. 34, n. 2, p. 171-174, 2006.
- GONÇALVES, R. O.; SANTOS, A. L. S. L.; CHAGAS, J. D. R.; CRESPILO, A. M.; ROIER, E. C. R.; LEITE, S. M. G.; MORAES, R. F. F. Neoplasias mamárias em cadelas: um estudo estatístico para auxiliar no tratamento. **Pubvet**, v. 14, n. 5, p. 1-7, 2020.
- GREGHI, J. R.; FERNANDES, M. P.; GROTH, A.; SILVA, L. A. DOS S.; SCHNITZER, J. DE F.; DI SANTIS, G. W.; MARTINS, M. I. M. Avaliação termográfica do efeito do piroxicam como tratamento adjuvante em neoplasias mamárias de cadelas. **Research, Society and Development**, v. 10, n. 2, e18710212236, 2021.
- HAMPE, J. F.; MISDORP, W. Tumours and dysplasias of the mammary gland. **Bulletin of the World Health Organization**, v. 50, n. 1-2, p.111-33, 1974.
- KIM, E.; CHOE, C.; YOO, J. G.; OH, S.-I.; JUNG, Y.; CHO, A.; KIM, S.; DO, Y. J. Major medical causes by breed and life stage for dogs presented at veterinary clinics in the Republic of Korea: a survey of electronic medical records. **PeerJ**, v. 6, e5161, 2018.
- LIN, S.; LIU, C.; TAO, Z.; ZHANG, J.; HU, X. Clinicopathological characteristics and survival outcomes in breast carcinosarcoma: A SEER population-based study. **The Breast**, v. 49, p. 157–164, 2020.
- LITTLE, M. P. Cancer models, genomic instability and somatic cellular Darwinian evolution. **Biology Direct**, v. 5, p. 1-19, 2010.
- MAGALHÃES, C. S.; LIMA, W. C.; LIMA, D. A. S. D.; QUESSADA, A. M.; MULLER, D. E.; COSTA, J. M. Conhecimento de tutores de cães sobre tumor de mama em cadelas. **Acta Veterinaria Brasilica**, v. 10, n. 2, p. 186-189, 2016.
- MEIRELLES, M. O uso do SPSS (Statistical Package for the Social Sciences) na Ciência Política: uma breve introdução. **Pensamento Plural**, v. 14, p. 65-92, 2014.
- MISDORP, W.; ELSE, R. W.; HELLMÉN, E.; LIPSCOMB, E. **Definitions and explanatory notes. WHO histological classification of mammary tumors of the dog and cat**. Washington: Armed Forces Institute of Pathology, 1999. p.18-27.
- MISDORP, W. Tumors of the mammary gland. In: DONALD, J.; MEUTEN, D. V. M. **Tumors in domestic animals**. Ames: Blackwell, 2002. p.575-606.

MODIANO, J. F.; KIM, J. H. The etiology of cancer. In: VAIL, D. M.; THAMM, D. H.; LIPTAK, J. M.; WITHROW & MACEWEN'S. **Small animal clinical oncology**. 6ed. St. Louis: Elsevier, 2020. p.1-35.

MOULTON, J. E.; TAYLOR, D. O. N.; DORN, C. R.; ANDERSEN, A. C. Canine mammary tumors. **Pathologia Veterinaria**, v. 7, n. 4, p. 289–320, 1970.

OLIVEIRA FILHO, J. C.; KOMMERS, G. D.; MASUDA, E. K.; MARQUES, B. M. F. P.; FIGHERA, R. A.; IRIGOYEN, L. F.; BARROS, C. S. L. Estudo retrospectivo de 1.647 tumores mamários em cães. **Pesquisa Veterinária Brasileira**, v. 30, n. 2, p. 177–185, 2010.

OLIVEIRA, G. S.; PANDOLFI, I. A. Estudo retrospectivo dos exames histopatológicos realizados em cadelas com tumores mamários em hospital veterinário. **Pubvet**, v. 14, n. 8, p. 1-8, 2020.

PASCOLI, A. L.; NEGRÃO, S. L.; OLIVEIRA, L. E.; FERREIRA, M. G. P. A.; FILHO, N. P. R.; DE NARDI, A. B. Campanha de orientação, prevenção e diagnóstico precoce de tumores mamários em cadelas e prevalência desses tumores diagnosticados durante a campanha realizada no município de Blumenau-SC. **Archives of Veterinary Science**, v. 22, n. 2, p. 66-73, 2017.

PÉREZ-ALENZA, M. D.; JIMÉNEZ, A.; NIETO, A. I.; PEÑA, L. First description of feline inflammatory mammary carcinoma: clinicopathological and immunohistochemical characteristics of three cases. **Breast Cancer Research**, v. 6, n. 4, p. 300-307, 2004.

QUEIROGA, F.; LOPES, C. Tumores mamários caninos – Novas perspectivas. In: Congresso de ciências veterinárias, Oeiras. **Proceedings of the Veterinary Sciences Congress**, SPCV, 2002. p. 183-190.

RASOTTO, R.; BERLATO, D.; GOLDSCHMIDT, M. H.; ZAPPULLI, V. Prognostic significance of canine mammary tumor histologic subtypes: an observational cohort study of 229 cases. **Veterinary Pathology**, v. 54, n. 4, p. 571-578, 2017.

RIBEIRO, J. L. P. Revisão de investigação e evidência científica. **Psicologia, Saúde & Doenças**, v. 15, n. 3, p. 671-682, 2014.

SÁ, S. S.; REPETTI, C. S. F. Carcinoma inflamatório mamário canino – revisão de literatura. **Acta Veterinaria Brasilica**, v. 5, n. 1, p. 8-14, 2011.

SILVA, H. DO C.; DE OLIVEIRA, A. R.; HORTA, R. DOS S.; RASSELE MERÍSIO, A. C.; DE SENA, B. V.; CARLOS DE SOUZA, M. C.; FLECHER, M. C. Epidemiology of canine mammary gland tumours in Espírito Santo, Brazil. **Acta Scientiae Veterinariae**, v. 47, n. 1, 2019.

SORENMO, K. Canine mammary gland tumors. **Veterinary Clinics of North America: Small Animal Practice**, v. 33, n. 3, p. 573-596, 2003.

SORENMO, K. U.; KRISTIANSEN, V. M.; COFONE, M. A.; SHOFER, F. S.; BREEN, A. M.; LANGELAND, M.; MONGIL, C. M.; GRONDAHL, A. M.; TEIGE, J.; GOLDSCHMIDT, M. H. Canine mammary gland tumours; a histological continuum from benign to malignant; clinical and histopathological evidence. **Veterinary and Comparative Oncology**, v. 7, n. 3, p. 162-172, 2009.

SORENMO, K. U.; WORLEY, D. R.; ZAPPULLI, V. Tumors of the mammary gland. In: WITHROW, S. J.; MacEWEN, E. G. **Small animal clinical oncology**. 5.ed. Philadelphia: Saunders, 2013. p. 538–556.

SORENMO, K. U.; WORLEY, D. R.; ZAPPULLI, V. Tumors of the mammary gland. In: VAIL, D. M.; THAMM, D. H.; LIPTAK, J. M.; WITHROW & MACEWEN'S. **Small animal clinical oncology**. 6ed. St. Louis: Elsevier, 2020. p. 604–615.

STOCCO, Matias Bassinello. **Neoplasias mamárias em cães: correlação entre porte e tamanho tumoral**. 2019. 94f. Tese (Doutorado) – Curso de Medicina Veterinária, Universidade Federal de Mato Grosso, Cuiabá, 2019. Disponível em: <<https://www.ufmt.br/ppgvvet/dissertacao/neoplasias-mamarias-em-caes-correlacao-entre-porte-e-tamanho-tumoral/>>

WITHROW, S. J.; MACEWEN, E. G. **Small animal clinical oncology**. 2ed. W. B. Saunders Company, Philadelphia, 1989. 589p.

YAMAGAMI, T.; KOBAYASHI, T.; TAKAHASHI, K.; SUGIYAMA, M. Prognosis for canine malignant mammary tumors based on TNM and histologic classification. **The Journal of Veterinary Medical Science**, v. 58, n. 11, p. 1079–1083, 1996.

ZHOU, P.; YANG, X. L.; WANG, X. G.; HU, B.; ZHANG, L.; ZHANG, W.; SI, H. R.; ZHU, Y.; LI, B.; HUANG, C. L.; CHEN, H. D.; CHEN, J.; LUO, Y.; GUO, H.; JIANG, R. D.; LIU, M. Q.; CHEN, Y.; SHEN, X. R.; WANG, X.; ZHENG, X. S.; SHI, Z. L. A pneumonia outbreak associated with a new coronavirus of probable bat origin. **Nature**, v. 579, n. 7798, p. 270–273, 2020.