UNIVERSIDADE FEDERAL DE PELOTAS
Faculdade de Veterinária
Programa de Pós-Graduação em Veterinária

Dissertação

Estudo de lesões hepáticas em cães e gatos e intoxicações em felinos

Luísa Mariano Cerqueira da Silva

Pelotas, 2017

Luísa Mariano Cerqueira da Silva

Estudo de lesões hepáticas em cães e gatos e intoxicações em felinos

Dissertação apresentada ao Programa de Pós-Graduação em Veterinária da Faculdade de Veterinária da Universidade Federal de Pelotas, como requisito parcial à obtenção do título de Mestre em Ciências (área de concentração: Sanidade Animal).

Orientadora: Professora Doutora Fabiane Borelli Grecco

Pelotas, 2017

Universidade Federal de Pelotas / Sistema de Bibliotecas
Catalogação na Publicação

S586e Silva, Luisa Mariano Cerqueira da

Estudo de lesões hepáticas em cães e gatos e intoxicações em felinos / Luisa Mariano Cerqueira da Silva ; Fabiane Borelli Grecco, orientadora. — Pelotas, 2017.

59 f. : il.

Dissertação (Mestrado) — Programa de Pós-Graduação em Medicina Veterinária, Faculdade de Veterinária, Universidade Federal de Pelotas, 2017.

1. Fígado. 2. Caninos. 3. Felinos. 4. Intoxicação. 5. Hepatite. I. Grecco, Fabiane Borelli, orient. II. Título.

CDD : 636.0897

Elaborada por Gabriela Machado Lopes CRB: 10/1842

Luísa Mariano Cerqueira da Silva

Estudo de lesões hepáticas em cães e gatos e intoxicações em felinos

Dissertação aprovada como requisito parcial para obtenção do grau de Mestre em Ciências, Programa de Pós-Graduação em Veterinária, Faculdade de Veterinária, Universidade Federal de Pelotas.

Data da Defesa: 15/02/2017

Banca examinadora:

Prof.ª Drª. Fabiane Borelli Grecco (Orientadora)
Doutor em Ciência Animal pela Universidade Federal de Pelotas

Prof.ª Dr.ª Cristina Gevehr Fernandes
Doutora em Patologia pela Universidade Estadual Paulista Júlio de Mesquita Filho

Prof.ª Dr.ª Carine Dahl Corcini
Doutor em Biotecnologia pela Universidade Federal de Pelotas

Prof.ª Dr.ª Mariana Teixeira Tillmann
Doutora em Ciência Animal pela Universidade Federal de Pelotas

Prof.ª Dr.ª Margarida Buss Raffi
Doutora em Patologia Animal pela Universidade Federal de Santa Maria

Agradecimentos

Agradeço primeiramente aos meus pais, Marta e Walter, por todo o amor, carinho e confiança; por incentivar a construir o meu caminho e nunca medirem esforços para que eu alcançasse meus sonhos. A minha avó Joventina, por todo o carinho, amor, bom-humor, apoio e muitas orações. Ao meu irmão Bruno pelos sábios conselhos, pelo amor e pela disponibilidade de ajudar sempre que necessário. Sem vocês eu não seria a metade do que sou hoje. Agradeço também as minhas tias Maria e Vera, e a prima Cimara, pelo apoio em todos os momentos da vida.

A minha orientadora, Prof.ª Fabiane Grecco, por ser além de mestre, amiga, ouvinte e conselheira, por me dar a oportunidade de ser tua segunda filha, seja "filha-patológica"; seja pelo nome, serei sempre a “secundogênita”! Agradeço pela confiança depositada, pelo grande incentivo em todos os momentos e por toda paciência, dedicação e ensinamentos. A Prof.ª Cristina Fernandes pela oportunidade de participar do SOVET e pelos conhecimentos transmitidos, por sanar as dúvidas sempre que requisitadas, muito obrigada.

Agradeço a minha companheira de plantão desde os tempos da graduação, Carolina Sapin, que serviu de inspiração e trabalhou lado a lado comigo. Agradeço aos estagiários, Jordana Bassi, Aline Xavier, João Timm, por estarem à disposição. À minha companheira de aventuras, Andressa Piovesan, pelo ombro amigo de todos os dias, pelo carinho e compreensão. Agradeço a Mariana Tillmann, Luísa Grecco, e demais colegas que tornam a rotina mais leve. Agradeço a minha grande amiga Patrícia Vargas, por estar o meu lado todos esses anos, dentro e fora da Patologia Veterinária, me apoiando e ao meu lado em todas as situações.

À equipe do Laboratório Regional de Diagnóstico, pelo apoio fornecido e desafios proporcionados, essenciais para o meu desenvolvimento profissional e pessoal. Agradeço todos amigos pelo incentivo e afeto ao longo da minha trajetória.

À Coordenação de Aperfeiçoamento de Pessoal de Nível Superior (CAPES) pela concessão de bolsa de estudos.

Resumo

SILVA-MARIANO, Luísa Cerqueira. **Estudo de lesões hepáticas em cães e gatos e intoxicação em felinos.** 2017. 59f. Dissertação (Mestrado em Ciências) - Programa de Pós-Graduação em Veterinária, Faculdade de Veterinária, Universidade Federal de Pelotas, Pelotas, 2017.

Esta dissertação trata-se de um estudo dos distúrbios hepático-biliares em cães e gatos diagnosticados na região sul do Rio Grande do Sul em um período de 38 anos. É apresentado um trabalho com a descrição dos principais diagnósticos, sendo as causas tóxicas e as inflamatórias as mais prevalentes. Foram contabilizados 387 casos de cães com alterações hepático-biliares com destes, 24,9% foram de causas tóxicas e 18,6% de causas inflamatórias, infecciosas ou parasitárias, 13,6% de causas neoplásicas,12,1% de alterações degenerativas e 10,8% de alterações fibróticas. Em felinos foram 74 diagnósticos, destes 34,2% eram de causa tóxica, 19,2% de alterações degenerativas, 15% de alterações neoplásicas e 9,6% de causas inflamatórias. É apresentado, também, um estudo que descreve 24 casos de intoxicação em felinos. As substâncias implicadas nas intoxicações foram derivados cumarínicos, estricnina, etilenoglicol, fluoracetato, cola de carpete, antipulgas e *Lilium* sp. O diagnóstico foi realizado com base na história clínica, além das lesões macro e microscópicas.

Palavras-chave: fígado; caninos; felinos; intoxicação; hepatite

Abstract

SILVA-MARIANO, Luísa Cerqueira. **Study of hepatic lesions in dogs and cats and poisoning in cats.** 2017. 59f. Dissertation (Master degree in Sciences) - Programa de Pós-Graduação em Veterinária, Faculdade de Veterinária, Universidade Federal de Pelotas, Pelotas, 2017.

This dissertation deals with hepatic-biliary disorders in dogs and cats diagnosed in the pathology sector of the UFPEL Veterinary School in a period of 38 years. The data are presented in a study cataloging the main diagnoses, with toxic and inflammatory causes being the most prevalent. There were 387 cases of dogs with hepatic-bile alterations, of which 24.9% were of toxic causes and 18.6% of inflammatory, infectious or parasitic causes, 13.6% of neoplastic causes, 12.1% of alterations degenerative diseases and 10.8% fibrotic changes. In 74 cats, 34.2% were of toxic origin, 19.2% of degenerative changes, 15% of neoplastic alterations and 9.6% of inflammatory causes. In this dissertation, 24 cases of intoxication in felines were reported, and the substances involved were coumarin derivatives, strychnine, ethylene glycol, fluoracetate, carpet glue, anti-fleas and Lilium sp. This data demonstrates the importance of hepatic-biliary alterations as cause of serious injuries and deaths in the regional casuistry in dogs and cats is concluded.

Keywords: liver; dogs; cats; poisoning; hepatitis

Lista de Figuras

Artigo 1

Figura 1 Fígado com lobos hepáticos irregulares, alaranjado e com micronodulações na superfície de corte. Hepatite lobular dissecante em canino, 1,5 anos, fêmea, SRD (A). Hepatócitos isolados em meio a tecido conjuntivo. Hepatite lobular dissecante em canino, 1,5 anos, fêmea, SRD (40X-HE) (B). Fígado com bordos arredondados, amarelado com pontos avermelhados na superfície capsular. Lipidose hepática em felino, 5 anos, fêmea, SRD (C). Proliferação abundante de tecido conjuntivo fibroso. Proliferação de células de ductos biliares e formação de nódulos regenerativos (realce). Cirrose hepática em canino 11 anos, macho, SRD (10X-HE) (D). Figuras do arquivo pessoal do autor..... 44

Artigo 2

Figura 1 Bexiga repleta e rins hemorrágicos..... 48

Figura 2 Rim com edema perirrenal e hemorragia..... 48

Figura 3 Fotomicrografia do rim: nefrose tubular acentuada com cilindros hialinos e granulosos, além de nefrite não-supurativa moderada. Intoxicação por *Lilium* sp. (HE-40X)..... 49

Lista de Tabelas

Artigo 1

Tabela 1 Classificação das alterações hepáticas encontradas em 381 cães, no período de 1978 a 2016..... 41
Tabela 2 Classificação das alterações hepáticas encontradas em 74 gatos, no período de 1978 a 2016..... 43

Sumário

1 Introdução..... 9
2 Revisão da Literatura..... 10
2.1 Considerações Gerais..... 10
2.2 Resposta à lesão..... 14
2.3 Regeneração hepatocelular..... 14
2.4 Fibrose..... 16
2.5 Cirrose hepática..... 19
2.6 Hiperplasia de ductos..... 23
2.7 Hepatites..... 24
2.7.1 Hepatite aguda..... 24
2.7.2 Hepatite crônica..... 24
2.8 Neoplasias hepáticas..... 25
2.8.1 Neoplasias primárias..... 25
2.8.2 Neoplasias secundárias..... 27
2.9 Intoxicações..... 28
3 Artigos..... 29
3.1 Artigo 1..... 29
3.2 Artigo 2..... 45
4 Considerações Finais..... 50
Referências..... 51

1 Introdução

Lesões hepáticas são frequentemente observadas em cães e gatos durante a necropsia ou na avaliação histopatológica do fígado. As doenças do fígado em cães e gatos podem ser causadas por desordens de etiologia variada que induzem alterações estruturais e funcionais do órgão e que são diagnosticadas por meio do quadro clínico e da histopatologia. Os estudos anatomopatológicos do tecido hepático de pequenos animais são raros e as lesões tem sido classificadas na literatura veterinária principalmente de acordo com sua distribuição e etiopatogênese, associando-se a fatores clínico-epidemiológicos e às repercussões da ocorrência dessas lesões (JOHNSON, 2008; CULLEN, 2015). Várias delas são consideradas achados incidentais de necropsia (CULLEN, 2015; CULLEN; STALKER, 2016), porém podem ser a causa da morte ou razão para eutanásia nessa espécie animal, muitas vezes associadas à insuficiência hepática aguda ou crônica (FIGHERA, 2008).

Considerando-se as diferenças regionais, principalmente ligadas à prevalência de determinadas etiologias/doenças que acometem cães e gatos, o que repercute diretamente na prevalência de determinadas doenças que afetem o sistema hepático e biliar, tornam-se necessários estudos abrangentes que permitam estabelecer as principais lesões e suas associações dentro de um contexto para o diagnóstico. A investigação da etiologia precisa das lesões hepáticas tem evoluído muito pouco nas últimas décadas, e, em muitos casos, é pouco elucidativa. Neste sentido, estudos que envolvam a casuística de doenças hepáticas e das intoxicações em pequenos animais, de uma determinada região, poderão impactar positivamente no conhecimento e nas informações repassadas a clínicos e patologistas. Dessa forma essa dissertação teve como objetivo estudar as alterações do sistema hepático-biliar em 387 cães e 74 gatos necropsiados na área de abrangência do Laboratório Regional de Diagnóstico (LRD) da Faculdade de Veterinária da Universidade Federal Pelotas (UFPel) no período de 1978 a 2016 que serão apresentados em dois artigos científicos. Também foram estudados os felinos que vieram a apresentar lesões hepáticas e renais resultantes de intoxicação, totalizando 24 casos.

2 Revisão da Literatura

2.1 Considerações gerais

O fígado, sendo o maior órgão interno do corpo, representa, cerca de 4% do peso corpóreo. Está localizado cranialmente em contato com o diafragma e ocupando a região central do abdômen cranial na maioria das espécies animais. Macroscopicamente o fígado tem a superfície capsular lisa e parênquima consistente, de cor castanho-avermelhado friável e dividido em lobos. No cão e no gato ele é dividido em sete lobos: lobo medial direito, lobo lateral direito, lobo medial esquerdo, lobo lateral esquerdo, lobo quadrado, processo papilar do lobo caudado e processo caudado do lobo caudado. A subunidade funcional é o lóbulo hepático, observadas na microscopia como estruturas hexagonais que medem de 1 a 2 mm (CULLEN, 2015).

Possuem uma veia central, chamada de centrolobular, e os tratos portais nos ângulos do hexágono. Estes são formados por ductos biliares, veia central, artéria hepática e vasos linfáticos, todos sustentados por tecido colagenoso. A placa limitante é formada por hepatócitos que delimitam o lóbulo hepático. Os hepatócitos estão dispostos em placas ramificadas de forma radial a partir da veia centrolobular, e de espessura unicelular. Os sinusóides hepáticos são diferentes de capilares pois não possuem membrana basal típica, permitindo a captação adequada dos componentes necessários no metabolismo e secreção hepatocelular. A sustentação das células ocorre através da reticulina, composta por colágeno tipo III, IV e XVIII, e outros componentes da matriz extracelular, formando um delicado suporte aos hepatócitos (CULLEN, 2015, CULLEN; STALKER, 2015).

O espaço de Disse consiste no espaço entre as células endoteliais dos sinusóides e os hepatócitos, onde é possível a passagem de plasma sanguíneo. As microvilosidades presentes na superfície dos hepatócitos, aumentam a área de contato e facilitam a captação das substâncias (CULLEN; STALKER, 2015). Junto aos sinusóides, o fígado possui macrófagos denominados células de Kupffer, que são células do sistema monocítico-macrofágico. Essas células retiram agentes infecciosos, células inviáveis e endotoxinas do sangue. Possuem a capacidade de

migração para locais de dano e linfonodos. O fígado também possui células de Ito, ou lipócitos, e são encontradas no espaço de Disse. São células estreladas com vacúolos e estocam vitamina A (CULLEN; STALKER, 2015). Quando lesadas, perdemcapacidade de estocar a vitamina e sintetizam colágeno e matriz celular, levando a fibrose hepática. O sistema biliar flui no sentido oposto ao fluxo sanguíneo, tendo início na região periacinar (centrolobular) e seus canalículos são as próprias membranas celulares dos hepatócitos. Fora da placa limitante, a bile é drenada para o canal de Hering, ou colangíolos, e então até os ductos biliares. Os ductos biliares se unem formando o ducto hepático, que conflui com o ducto cístico da vesícula biliar e forma o ducto biliar comum, que leva a bile até o duodeno. A vesícula biliar é responsável pelo armazenamento da bile. Se considerarmos o fígado como uma glândula secretora de bile, podemos classificar três zonas: zona 1 (periportal), próxima aos tratos portais, zona 2 (medizonal) localizada à periferia da zona 1, e zona 3 (centrolobular), localizada ao redor da veia hepática centrolobular (CULLEN, 2015, CULLEN; STALKER, 2015).

O fígado desempenha papel homeostático fundamental no equilíbrio de numerosos processos biológicos. Estima-se que o fígado realize pelo menos 1.500 funções bioquímicas essenciais para a sobrevida do indivíduo (CENTER, 1997), entre elas estão o metabolismo de carboidratos, lipídios e proteínas; síntese das proteínas plasmáticas e fatores de coagulação; detoxificação e excreção de medicamentos, toxinas e metabólitos; e a formação e eliminação da bile (JOHNSON, 1997). O fígado possui capacidade de armazenamento, reserva funcional e possibilidade regenerativa consideráveis, mas, essas características também complicam a identificação clínica das lesões hepáticas graves. Vale ressaltar que somente lesões que afetam a maior parte do parênquima hepático poderão produzir sinais de insuficiência hepática, já que lesões focais raramente destroem uma quantidade suficiente de parênquima para sobrepujar as reservas do órgão (CULLEN; MACLACHLAN, 2001).

Nos animais, agentes infecciosos como vírus, bactérias, protozoários, fungos e metazoários, além de causar lesão hepática, também afetam outros órgãos e tecidos, ao contrário do que é visto em humanos, em que várias causas de hepatite viral são específicas para o fígado. O órgão é vulnerável a uma grande variedade de insultos metabólicos, tóxicos, microbianos, circulatórios e neoplásicos. Em alguns casos a doença é primária do fígado, como o carcinoma hepatocelular, mas com maior

frequência, o envolvimento hepático é secundário, causado por descompensação cardíaca, tumor disseminado e infecções extra-hepáticas (THEISE, 2016).

As rotas de infecção do fígado são a hematógena, penetração direta e ascendente via sistema biliar. Os agentes infecciosos atingem o fígado mais comumente pela via hematógena devido à circulação hepática dupla, que recebe tanto sangue arterial pela artéria hepática, como sangue venoso do trato gastrintestinal pela veia porta. Menos frequentemente a invasão dos agentes infecciosos se dá através de penetração direta e ascendente pelo sistema biliar (CULLEN; STALKER, 2015).

A consequência clínica mais grave das lesões hepáticas é a insuficiência hepática (IH), que pode ser causada por destruição hepática somente súbita. Com maior frequência, a insuficiência hepática ocorre como desfecho de uma lesão progressiva do fígado, seja por destruição insidiosa de hepatócitos ou por ataques repetidos de lesão ao parênquima hepático (CULLEN; STALKER, 2015, THEISE, 2016). A insuficiência hepática aguda ocorre quando um insulto súbito e grave compromete pelo menos 70% a 80% da massa hepática funcional, excedendo sua capacidade de reserva funcional, resultando em sinais clínicos de insuficiência hepática. Uma das causas de IH, é a necrose do parênquima hepático. A necrose hepática ocorre em localização variada no órgão, de acordo com a sua etiologia. Necrose centrolobular ocorre devido à hipóxia tecidual ou isquemia, já a necrose aleatória normalmente ocorre em resposta a agentes infecciosos. A necrose dos tratos portais é consequência da ação de toxinas que não exigem metabolismo intracelular do hepatócito. A necrose hepática difusa é a lesão histopatológica mais consistente detectada em cães e gatos com sinais de insuficiência hepática aguda (CENTER, 1997).

A insuficiência hepática crônica decorrente de diversas causas pode resultar em uma hepatopatia de estágio terminal caracterizada por fibrose ou cirrose hepática grave (JOHNSON, 1997). Quando a inflamação crônica ocorre em todo o fígado, há perda do parênquima hepático com distorção da arquitetura hepática que resulta em fibrose e regeneração nodular do parênquima (CULLEN; STALKER, 2015). De acordo com CULLEN (2015) as lesões aos hepatócitos provocadas por diversas substâncias tóxicas podem ser reversíveis ou irreversíveis dependendo do grau de lesão que causam na membrana basal das células hepáticas. Em um processo de evolução mais crônica, a tendência fisiológica normal é a substituição de hepatócitos mortos por tecido conjuntivo fibroso, porém se os agentes agressores estiverem em quantidade

elevada ou houver exposição contínua, as células hepáticas podem morrer em grande número e numa distribuição difusa, levando a insuficiência do órgão sem que ocorra tempo hábil para formação de fibrose para a reparação (GRECCO, 2009). Da mesma forma, lesões que afetem as células das vias biliares direta ou indiretamente podem induzir tanto a morte rápida destas células, bem como estimular a sua proliferação de uma maneira desordenada na tentativa de recobrar as suas funções normais (CHEEKE et al. 1988). A matriz extracelular desempenha um papel importante em lesões hepáticas crônicas e tem sido estuda em modelos de intoxicação experimental (TORRES; COELHO, 2008). Os principais componentes da matriz extracelular incluem polissacarídeos associados com proteínas como os proteoglicanos e proteínas fibrosas estruturais como o colágeno e elastina (CHEEKE et al.1988; TORRES; COELHO, 2008; CULLEN 2015).

A fibrose hepática de acordo com Cullen (2015) é o evento de reparação do parênquima hepático. No fígado normal, os colágenos intersticiais (tipo I e III) concentram-se nos tratos portais e ao redor das veias centro-lobulares, com feixes eventuais no espaço de Disse. O colágeno reticulina que segue ao longo das laterais dos hepatócitos é composto de delicados filamentos de colágeno tipo IV no espaço de Disse. Na fibrose progressiva ou cirrose, os colágenos dos tipos I e III depositam-se no lóbulo, criando tratos septais delicados ou espessos dependo da evolução da lesão (COTRAN et al. 2000). A principal fonte de excesso de colágeno na cirrose são as células Ito que residem no espaço de Disse. Embora funcionem normalmente como células armazenadoras de vitamina A e lipídios, são ativadas durante o desenvolvimento da fibrose e transformam-se em células semelhantes aos miofibroblastos. Esta transformação aumenta a resistência vascular dentro do parênquima hepático, pois a contração tônica destas células constringe os canais vasculares sinusoidais (CULLEN; STALKER, 2015)

Através do processo de lesão e fibrose hepáticas, os hepatócitos remanescentes são estimulados a regenerar-se, e proliferam como nódulos esféricos dentro dos limites dos septos fibrosos (nódulos regenerativos) (CULLEN, 2015). O resultado final é um fígado fibrótico nodular onde as células parenquimatosas estão circundadas por intensa formação de tecido conjuntivo estando incapacitadas de comunicação com outros hepatócitos e com as vias biliares próximas, tornando esta nova formação celular inútil do ponto de vista fisiológico (COTRAN et al. 2000).

2.2 Respostas do fígado à lesão

Após a destruição do parênquima hepático, pode ocorrer regeneração do parênquima, substituição por fibrose e hiperplasia biliar. O resultado de um insulto hepático depende da natureza e duração da lesão e da sobrevivência do paciente (CULLEN; MACLACHLAN, 2001). A reparação é o processo de cura de uma lesão e compreende na substituição de células e tecidos perdidos por outros viáveis, visando a recuperação funcional do tecido. Pode ocorrer de duas formas: por regeneração ou fibroplasia (WERNER, 2010). As lesões hepáticas podem ser subendoteliais, como degeneração hidrópica, degeneração gordurosa ou atrofia, e morte celular, por necrose ou apoptose. Além disso, o fígado também pode sofrer inflamação do parênquima ou do sistema biliar (CULLEN, 2015).

2.3 Regeneração hepatocelular

O fígado dos mamíferos possui grande reserva funcional e capacidade regenerativa. Após hepatectomia de 70%, o fígado pode regenerar sua massa e funcionamento originais num período de até seis semanas (CENTER,1997; GROMPE, 2004) dependendo da natureza da lesão, porém com uma forma diferente da original (CULLEN; STALKER, 2015).

Em todos os órgãos, a regeneração é um processo fisiológico controlado que é estimulado pela necessidade de maior quantidade de tecido funcional e é encerrado quando essa demanda aumentada é atingida (ROTH, 1995). Em tecidos que possuem populações de células que se renovam constantemente, como a epiderme, o intestino e a medula óssea, as células-tronco são parte de um compartimento proliferativo responsável pelo repovoamento celular. Em órgãos como o fígado, que possui células de longa duração, a necessidade de um compartimento de células-tronco não é evidente, já que após uma agressão, as células diferenciadas residuais sofrem divisão e reconstroem a massa hepática. A substituição dos hepatócitos perdidos ocorre principalmente pela divisão mitótica dos hepatócitos periportais (GROMPE, 2004; PALMES; SPIEGEL, 2004, CULLEN; STALKER, 2015). A regeneração hepática deve ser considerada uma resposta natural do fígado às agressões, mas há certas limitações nesse processo, dependentes das áreas afetadas possuam adequado suprimento sanguíneo, drenagem livre de bile e arquitetura hepática normal,

possuindo colunas de células em regeneração com orientação do arcabouço original de reticulina.

A regeneração hepática por células tronco se dá principalmente quando ocorre necrose hepática massiva por exposição à toxinas. Essas células residem no tecido conjuntivo dos tratos portais e podem diferenciar-se em hepatócitos ou células do epitélio biliar (CULLEN, 2015).

Os princípios da regeneração hepática estão sendo usados como referência no tratamento da cirrose hepática nos humanos. A maioria dos estudos sobre a regeneração hepatocelular é baseada em experimentos com ratos, onde até dois terços do fígado são retirados (CULLEN; MACLACHLAN, 2001; GROMPE, 2004; PALMES; SPIEGEL, 2004, CULLEN; STALKER, 2015). Modificações na proporção de tecido hepático excisado podem alterar a resposta regenerativa. A ressecção de quantidades maiores do fígado causa complicações da insuficiência hepática aguda, como encefalopatia ou coagulopatia (PALMES; SPIEGEL, 2004).

O hepatócito possui uma capacidade única de restauração da massa hepática após uma ampla variedade de agressões diferentes, como uma lesão química ou viral, ou até mesmo após ressecção cirúrgica (WIGHT, 1994), mas, quando a habilidade dos hepatócitos em se dividir e substituir o tecido hepático danificado estiver comprometida, uma subpopulação de células não-parenquimatosas, conhecidas como células ovais, são induzidas a proliferar. Essas células são consideradas um compartimento de células-tronco facultativo (LOWES, et al., 2003; YOSHIOKA, et al., 2004). No fígado normal essas células são quiescentes, existem em pequeno número e circundam as áreas periportais. Após uma agressão hepática grave e prolongada elas proliferam (LOWES, et al. 2003). A regeneração pode ser rápida após uma lesão tóxica que destrói grande parte do parênquima hepático, pois nesses casos o arcabouço de colágeno tipo III é mantido e a conformação e a massa original podem ser restauradas (CULLEN; STALKER, 2015).

Necrose hepática extensa geralmente é seguida por regeneração do parênquima sem fibrose, desde que o arcabouço de reticulina da porção afetada permaneça intacto e que não haja colapso como na necrose hepática massiva (CULLEN; MACLACHLAN, 2001). Esta é uma reação fundamental do fígado à agressão e significa que a perda de grande quantidade de hepatócitos pode ser completamente recuperada e o fígado poderá retornar inteiramente ao normal (WIGHT, 1994). No entanto, na necrose massiva ou quando a lesão for repetitiva, as

áreas afetadas irão colapsar após a remoção dos hepatócitos necróticos, resultando numa cicatriz (cicatrização pós-necrótica ou cirrose pós-necrótica) (CULLEN; MACLACHLAN, 2001).

Se a integridade estrutural do fígado for danificada durante a agressão celular, a regeneração poderá ser desordenada e embora a massa hepática possa retornar ao seu tamanho normal, as relações estruturais da arquitetura hepática não serão restauradas e a regeneração será nodular (WIGHT, 1994), isto é, quando a necrose hepática é contínua, o fígado tentará regenerar sua massa funcional, mas o esforço regenerativo prolongado e a presença de dano na matriz extracelular normal do fígado frequentemente resultam em proliferação nodular do parênquima com distorção da arquitetura normal do fígado (CULLEN; MACLACHLAN, 2001). Essa nodularidade pode ser causada pela constrição das faixas de tecido fibroso (CULLEN; STALKER, 2016).

O padrão de regeneração pode ser multifocal e nodular ou difuso, dependendo do tipo morfológico do insulto hepático. Em experimentos realizados com animais após administração de substâncias químicas hepatotóxicas, a regeneração na forma de nódulos ocorre como resposta à lesão e há regressão desses nódulos após a suspensão da droga. Os nódulos aparecem entre faixas de fibrose ou focos de tecido hepático necrótico, frequentemente com arquitetura distorcida, poucos espaços porta e vacuolização dos hepatócitos que formam o nódulo, como resposta à deficiência de suprimento sanguíneo adequado (ROTH, 1995).

A proliferação dos hepatócitos inicia na área periportal (zona 1) e, depois de um intervalo de 24 horas, os hepatócitos da área centrolobular (zona 3) começam a proliferar. Aproximadamente sete dias após a hepatectomia parcial já podem ser identificadas estruturas lobulares típicas (PALMES; SPIEGEL, 2004). Células não-parenquimatosas também proliferam, mas somente após um período de aproximadamente 24 horas.

2.4 Fibrose

A fibrose hepática é o resultado da maioria das lesões hepáticas crônicas e representa um desafio clinico comum em todo o mundo (BEYON; IREDALE, 2000). A fibrose hepática é uma resposta curativa e reversível à injúria e caracteriza-se pelo aumento da deposição de matriz extracelular (FRIEDMAN, 1993; IREDALE; BEYON,

1998; CULLEN; MACLACHLAN, 2001; SAFADI; FRIEDMAN, 2002; PALMES; SPIEGEL, 2004; PINZANI; ROMBOUTS, 2004; WATSON, 2004) ou formação de uma cicatriz subsequente a uma lesão crônica (SAFADI: FRIEDMAN, 2002).

O significado da fibrose depende dos seus efeitos sobre a função hepática e sua reversibilidade. Os estágios iniciais da formação da fibrose podem responder a tratamentos anti-fibróticos ou à remoção da causa da lesão, mas estágios muito avançados de fibrose são geralmente irreversíveis (CULLEN; MACLACHLAN, 2001). No entanto, alguns autores (BEYON; IREDALE, 2000) acreditam que a resolução da fibrose, mesmo em estágios avançados, como na cirrose, é possível através da compreensão da natureza e da origem da matriz extracelular fibrótica, dos métodos pelos quais a matriz extracelular é degradada e dos processos essenciais que ocorrem quando a fibrose sofre resolução com restauração da arquitetura hepática normal, proporcionando o estabelecimento de terapias anti-fibróticas efetivas. Geralmente, uma lesão hepática aguda é completamente reversível, contanto que a placa limitante não tenha sido rompida e a fonte da injúria tenha cessado. Para que uma lesão aguda se torne crônica, o fator iniciador, ou as alterações produzidas no fígado devem ter longa duração. A resposta do fígado será uma hepatite crônica com fibrose e cicatrização (WATSON, 2004).

Qualquer insulto grave o suficiente para causar necrose hepatocelular com subsequente regeneração poderá resultar em formação local de fibrose (CULLEN; STALKER, 2016). Em humanos, o acúmulo progressivo de matriz extracelular no fígado, como consequência de dano celular repetido, está relacionado principalmente à hepatite pelos vírus da hepatite B e C, hepatite induzida por drogas ou substâncias tóxicas, e causas metabólicas e auto-imunes (PINZANI; ROMBOUTS, 2004). A fibrose hepática, independente da causa, é caracterizada pelo aumento dos constituintes da matriz extracelular que coletivamente irão formar a cicatriz hepática. Essa cicatriz decorre principalmente do drástico aumento na quantidade de colágeno tipo I, mas colágeno tipo III (FRIEDMAN, 1993; IREDALE; BEYON, 1998; CULLEN; MACLACHLAN, 2001; PINZANI; ROMBOUTS, 2004) e colágeno tipo IV (IREDALE; BEYON, 1998; CULLEN; MACLACHLAN, 2001; PINZANI; ROMBOUTS, 2004; WATSON, 2004), também são produzidos, mas em menor proporção quando comparados com o colágeno tipo I (FRIEDMAN, 1993; PINZANI; ROMBOUTS, 2004).

Outros componentes da matriz extracelular encontrados nas áreas de fibrose incluem proteoglicanos e fibronectina (FRIEDMAN, 1993; CULLEN; MACLACHLAN,

2001). No fígado normalmente os colágenos fibrilares tipo I e III, estão confinados primariamente ao tecido conjuntivo dos espaços-porta e imediatamente ao redor da veia centrolobular. O colágeno não-fibrilar tipo IV é o tipo mais abundante nos sinusóides. Pequenas quantidades de colágeno e outros componentes da matriz extracelular, produzidos pelas células de Ito, células endoteliais e hepatócitos, constituem a estrutura reticular normal dos sinusóides (CULLEN & MACLACHLAN, 2001).

Há evidencias de que as células de Ito sejam o ponto central do processo de desenvolvimento da fibrose e a principal fonte de proteínas fibrilares e não-fibrilares da matriz extracelular (BEYON & IREDALE, 2000; CULLEN & MACLACHLAN, 2001; SAFADI; FRIEDMAN, 2002; PINZANI; ROMBOUTS, 2004; WATSON, 2004). No fígado normal, as células de Ito são células não-parenquimatosas, quiescentes, localizadas no espaço de Disse, entre os hepatócitos e as células endoteliais dos sinusóides, e são caracterizadas por possuírem grandes vacúolos no citoplasma contendo ésteres de retinol. As células de Ito são a principal fonte de vitamina A para o fígado (FRIEDMAN, 1993; CULLEN & MACLACHLAN, 2001; SAFADI & FRIEDMAN, 2002; WATSON, 2004). Essas células são análogas às células perivasculares de outros órgãos, como as células mesangiais do rim. Tanto no fígado normal, como no fígado fibrótico, as células de Ito são a principal fonte de matriz extracelular. Fibroblastos periportais contribuem em menor grau à produção da matriz extracelular (FRIEDMAN, 1993).

As células de Ito quiescentes sintetizam pouca quantidade de matriz extracelular, mas após uma lesão hepática crônica, ocorre ativação das células de Ito quiescentes, tornando-as a maior fonte de colágeno e outras proteínas da matriz extracelular que são depositadas no processo de formação da fibrose. Embora a quantidade de matriz extracelular depositada no fígado seja semelhante nas diferentes formas de agressão hepática, a distribuição da deposição do colágeno dentro do lóbulo hepático varia com a natureza da agressão e influencia na função hepática (FRIEDMAN, 1993; CULLEN; MACLACHLAN, 2001). O local da fibrose dentro do lóbulo hepático pode indicar o tipo de agressão, mas frequentemente, a lesão crônica, dependendo da severidade e do tempo de duração, produz fibrose que acomete todas as partes do fígado (CULLEN; MACLACHLAN, 2001).

A fibrose portal, também chamada fibrose biliar, está associada à inflamação crônica da região portal e geralmente é observada em cães com hepatite crônica e

em gatos com colangio-hepatite crônica (JOHNSON, 1997). A fibrose biliar está centrada nos ductos biliares dos espaços porta (CULLEN; STALKER, 2015; CULLEN; MACLACHLAN, 2001) e ocorre tanto pela proliferação de ductos biliares reativos como pela proliferação de células de Ito ativadas na região periductular. Algumas vezes a fibrose tende a estender-se de um espaço porta a outro (PINZANI & ROMBOUTS, 2004).

Uma condição conhecida como fibrose hepática idiopática (mas não a cirrose verdadeira) é uma afecção de causa desconhecida, que está associada à insuficiência hepática crônica e à hipertensão portal. Cães jovens são os animais principalmente afetados, mas as idades podem variar desde os quatro meses até os sete anos. Fígado pequeno, firme, irregular e a presença de múltiplos desvios portossistêmicos adquiridos são aspectos consistentes deste distúrbio. Histologicamente, a característica principal é a fibrose hepática sem evidência de inflamação. São detectados diversos padrões de fibrose, como fibrose pericelular difusa, periportal ou centrolobular. Sinais clínicos de anorexia, perda de peso, ascite e encefalopatia hepática são atribuídos à hipertensão portal e aos muitos desvios portossistêmicos adquiridos. O prognóstico geralmente é desfavorável quando estão presentes sinais francos de insuficiência hepática; entretanto, alguns cães sobrevivem por até 4 anos (JOHNSON, 1997).

2.5 Cirrose hepática

A morte dos hepatócitos é o ponto-chave da patogênese de todas as causas de cirrose, que promove o início de mecanismos de inflamação, regeneração, com formação de nódulos estruturalmente desorganizados, e fibrose. Outras alterações observadas na cirrose são resultado da circulação hepática alterada (TWEDT, 1985; JOHNSON, 1997; CULLEN; MACLACHLAN, 2001).

A cirrose hepática se caracteriza pela fibrose e por nódulos regenerativos que resultam na desorganização da arquitetura hepática (JOHNSON, 1997). Em alguns casos pode haver proliferação de ductos biliares (CULLEN; MACLACHLAN, 2001). Baseado nisso, alguns autores definiram a cirrose como um “processo difuso caracterizado por fibrose e conversão da arquitetura hepática normal por nódulos estruturalmente anormais” (ANTHONY et al., 1977). Outros especialistas afirmam que para usar o termo cirrose, é necessário evidenciar microscopicamente a presença de

fibrose, regeneração de hepatócitos, degeneração e necrose de hepatócitos e inflamação (ZAWIE; GILBERTSON, 1985). A cirrose é considerada um estágio irreversível e a eliminação da causa subjacente nesta altura do processo poderia retardar a progressão da doença, mas mecanismos perpetuadores impedem a completa recuperação (JOHNSON, 1997).

Mesmo sendo considerada uma entidade idiopática, há suspeitas de que a exposição repetida a uma toxina, como a aflatoxina, possa estar envolvida. Alguns autores também descreveram casos de cirrose idiopática em cães semelhante à condição descrita por Cullen & Stalker (2015). Nesses cães, as lesões hepáticas consistiram de fígado com aspecto nodular difuso, observado macroscopicamente, e na microscopia evidenciaram-se nódulos de regeneração e mínima quantidade de fibrose. Esses pesquisadores aplicaram o termo cirrose a esta condição, apesar da mínima fibrose, pois sugeriram que a cirrose estava se desenvolvendo a um período de tempo relativamente curto (OBWOLO; FRENCH, 1988).

A classificação macroscópica morfológica da cirrose em cães é baseada no tamanho dos nódulos vistos macroscopicamente, ou seja, cirrose micronodular e cirrose macronodular (ANTHONY et al., 1977; TWEDT, 1985; ZAWIE; GILBERTSON, 1985; WIGHT, 1994; JOHNSON, 1997; THEISE, 2016).

A cirrose macronodular (multilobular) é a forma mais comum de cirrose em cães e é caracterizada por nódulos irregulares grandes, geralmente maiores que 0,3 cm de diâmetro e normalmente atingem 5cm ou mais. Macroscopicamente, o fígado macronodular pode ter tamanho normal, mas comumente está diminuído de tamanho. Os nódulos são separados por feixes espessos de tecido fibroso que geralmente contém dois ou mais tratos portais. No interior dos nódulos podem ser vistas estruturas vasculares residuais ou vasos eferentes neoformados, que histologicamente evidenciam inter-relações anormais entre tratos portais, que frequentemente são pequenos, e vênulas, as quais aparecem em grande número. Este tipo de cirrose pode desenvolver-se em decorrência de necrose periportal e necrose individual de hepatócitos contínuas ou após necrose hepática submassiva em que áreas portais e centrolobulares são conectadas por pontes de tecido fibroso (ZAWIE; GILBERTSON, 1985; TWEDT, 1985; WIGHT, 1994; THEISE, 2016).

A cirrose micronodular (monolobular) é definida como possuindo todos os nódulos com tamanho menor que 0,3 cm de diâmetro, que corresponde grosseiramente ao tamanho do lóbulo hepático original, que mede aproximadamente

0,1 a 0,2 cm de diâmetro. Existe frequentemente uma notável uniformidade do tamanho do nódulo. O fígado pode estar aumentado de tamanho ou diminuído e a superfície capsular tem aspecto finamente granular e muito firme. A cirrose micronodular pode ser uma sequela de necrose zonal difusa, que é substituída por finos feixes de fibrose (ANTHONY et al., 1977; TWEDT, 1985; WIGHT, 1994; THEISE, 2016). Esse padrão não é comumente observado em cães (TWEDT, 1985). Microscopicamente os nódulos são geralmente desprovidos de estruturas vasculares. Em humanos, o padrão micronodular é comum, mas não invariável na cirrose alcoólica, hemocromatose e obstrução biliar. Há uma tendência para os fígados com cirrose micronodular tornarem-se macronodulares com o passar do tempo. Na cirrose micronodular, o balanço é em favor da destruição dos hepatócitos, enquanto na cirrose macronodular, a regeneração nodular é a alteração mais evidente (WIGHT,1994).

Há uma terceira classificação do padrão da cirrose, chamada cirrose biliar, que compreende o estágio final de colangiohepatite ou da obstrução biliar extra-hepática crônica (TWEDT, 1985; JOHNSON, 1997). Esse padrão ocorre mais comumente em gatos (ILHA et al., 2004), e está associado a hepatomegalia. A superfície capsular do fígado tem aspecto nodular e é muito firme. Histologicamente se evidenciam fibrose portal acentuada, hiperplasia de ductos biliares, hiperplasia nodular e graus variáveis de inflamação crônica (TWEDT, 1985).

Na maioria dos casos naturais de cirrose no cão o agente etiológico não é determinado (ZAWIE; GILBERTSON, 1985; TWEDT, 1985; CULLEN; MACLACHLAN, 2001) e os aspectos macroscópicos e microscópicos são semelhantes, independente da lesão inicial. Contudo, independentemente da etiologia, o resultado é a morte dos hepatócitos. Maiores evidências sugerem que o agente que está causando a destruição hepatocelular necessita infligir continuamente os hepatócitos para resultar em fibrose e regeneração nodular (ZAWIE & GILBERTSON, 1985; TWEDT, 1985). No entanto, como já mencionado anteriormente, um único episódio de necrose hepática massiva aguda também pode resultar em cirrose (cirrose pós-necrótica) (TWEDT, 1985; WIGHT, 1994; JOHNSON, 1997; CULLEN; MACLACHLAN, 2001).

Nos cães, a hepatopatia em estágio terminal está associada a uma ampla variedade de fatores que causam lesão hepatocelular crônica que evolui para cirrose. Algumas raças desenvolvem hepatites específicas que culminam com cirrose, tais como a hepatite do Bedlington Terrier, hepatite do West Highland White Terrier, alguns

casos de hepatite do Doberman Pinscher, hepatite do Skye Terrier e hepatite do Cocker Spaniel. Outras causas incluem episódios crônicos ou repetidos de exposição a toxinas ou medicamentos (aflatoxicose crônica, terapia com medicamentos anticonvulsivantes e outras drogas), lesão imunológica e hipóxia (“cirrose cardíaca”) (TWEDT et al., 1979; MEYER et al., 1980; HARDY, 1985; OBWOLO; FRENCH, 1988; ROLFE; TWEDT, 1995; THORNBURG et al., 1996; JOHNSON, 1997; SPEETI et al., 1998; CULLEN; MACLACHLAN, 2001; WATSON, 2015, CULLEN; STALKER, 2015).

Os sinais clínicos apresentados na cirrose são geralmente inespecíficos. Esses sinais clínicos incluem: anorexia, emagrecimento, fraqueza, intolerância ao exercício, vômito, diarréia, polidipsia, poliúria, petéquias e equimoses, icterícia, distúrbios neurológicos e ascite, os três últimos sugerem fortemente tratar-se de um caso de cirrose (TWEDT, 1985; JOHNSON, 1997). As principais complicações da cirrose são: hipertensão portal, desvios portossistêmicos adquiridos, ascite, encefalopatia hepática, úlceras gastrintestinais, tendência a sangramentos e insuficiência renal (TWEDT, 1985; JOHNSON, 1997). A icterícia é um sinal clínico importante, sendo evidenciada em uma porcentagem significativa dos pacientes, ao contrário do observado em humanos (ROZZA, 2003).

Hipertensão portal é o aumento cronicamente sustentado da pressão da vasculatura portal hepática devido ao fluxo sanguíneo portal prejudicado. As principais manifestações patológicas da hipertensão portal são a ascite e formação de desvios portossistêmicos com subsequentes alterações neurológicas. O desenvolvimento de anastomoses extra-hepáticas ocorre entre a circulação sistêmica venosa e a veia portal e suas tributárias (CULLEN; MACLACHLAN, 2001). Os desvios extra-hepáticos causam muitas consequências metabólicas, pois as toxinas e vários metabólitos entram na circulação sistêmica, sem passar pela “filtração” hepática (VULGAMOTT,1985; TWEDT, 1985; CENTER, 1997). A hipertensão portal intra-hepática associada à cirrose leva à produção de grande volume de linfa hepática com teor baixo de proteína e, assim, o evento primário na formação da ascite é a hipertensão portal. O aumento da formação de linfa hepática, que pode elevar-se em até 20 vezes em um fígado cirrótico, facilmente excede a capacidade de transporte dos linfáticos. Isso ocorre devido à redução na capacidade de produção de albumina pelo fígado lesado, que reduz diretamente a pressão oncótica plasmática. Hipoalbuminemia associada com doença hepática pode resultar de síntese hepática

diminuída, perda de proteína para o líquido ascítico e aumento do volume no espaço vascular (THEISE, 2016).

Encefalopatia hepática é uma síndrome que resulta da inadequada remoção hepática de componentes tóxicos que são formados no trato gastrintestinal, associado à insuficiência hepática. Várias substâncias são incriminadas no desencadeamento da encefalopatia hepática, no entanto, a amônia tem sido considerada a principal responsável pela patogênese da encefalopatia hepática. A amônia age diretamente sobre neurotransmissores excitatórios e inibitórios do cérebro. Quando o metabolismo hepático está comprometido pela cirrose, a amônia não é convertida em ureia, através do ciclo da ureia nos hepatócitos, e assim não pode ser excretada através dos rins. A hiperamonemia também pode ocorrer quando o fluxo sanguíneo desvia o fígado através dos desvios portossistêmicos adquiridos (SUMMERS et al., 1995; TABOADA; DIMSKI, 1995; CULLEN; STALKER, 2015).

Sangramentos podem ser vistos em pacientes com cirrose, já que desordens na coagulação são a principal manifestação hematológica da cirrose. A maioria dos fatores de coagulação (I, II, V, VII, VIII, IX, X, XI, XII e XIII) são sintetizados no fígado. Os fatores V, VII, IX e X possuem vida média curta (aproximadamente seis horas) e são os primeiros a diminuírem na doença hepática, no entanto, o decréscimo de qualquer dos fatores causa diminuição da coagulação e sangramentos na forma de equimoses e hematomas. Outras formas de sangramento observadas em pacientes cirróticos incluem melena (TWEDT, 1985; CENTER, 1997; CULLEN; STALKER, 2015; THEISE, 2016).

2.6 Hiperplasia de ductos biliares

A proliferação de novos ductos biliares dentro dos espaços-porta e nas regiões periportais pode resultar de uma resposta não específica a tipos particulares de agressões ao fígado (CULLEN; MACLACHLAN, 2001; CULLEN; STALKER, 2015). O mecanismo responsável pela proliferação de ductos biliares ainda é desconhecido.

Hiperplasia biliar pode ocorrer rapidamente, particularmente em animais jovens, mas geralmente é observada em lesões hepáticas de longa duração, principalmente após doenças que causam obstrução física do fluxo normal de bile (CULLEN; MACLACHLAN, 2001), ou como resposta a determinadas toxinas.

Hiperplasia biliar pode ser uma tentativa de regeneração do parênquima quando os hepatócitos perdem a capacidade de regeneração (CULLEN; STALKER, 2015).

2.7 Hepatites

2.7.1 Hepatite aguda

A natureza e distribuição das lesões inflamatórias hepáticas são geralmente determinadas pela natureza do agente infeccioso, pela rota de entrada e por alguma predileção por um tipo celular hepático (CULLEN; MACLACHLAN,2001). A hepatite aguda é frequentemente acompanhada por áreas de necrose circundadas por células inflamatórias, inicialmente neutrófilos, e, posteriormente, linfócitos, plasmócitos e macrófagos. Com o tempo, o material necrótico é removido por fagócitos e substituído por hepatócitos regenerados ou por tecido fibroso. Se o antígeno do agente infeccioso persiste, a fase aguda da hepatite evolui para uma lesão inflamatória crônica, com formação de um abscesso ou granuloma.

2.7.2 Hepatite crônica

Em casos de recuperação de um episódio de hepatite aguda com necrose em ponte ou necrose afetando todo o ácino, comumente podem ser observadas áreas residuais de colapso que podem persistir por anos, podendo ser confundidas com cirrose. A progressão para cirrose ocorre quase sempre como evolução da hepatite crônico-ativa, mas, em raras ocasiões a cirrose parece desenvolver-se rapidamente após um ataque agudo, em que a necrose hepatocelular disseminada é seguida, às vezes, por fibrose e condensação do estroma de tecido conjuntivo, resultando na formação de densas faixas de tecido conjuntivo, isto é, a cirrose pós-necrótica propriamente dita (WIGHT, 1994). A hepatite crônica em cães não é uma entidade única, muitas causas diferentes podem resultar em inflamação hepática e subsequente necrose e fibrose. A gravidade da inflamação é variável e os casos mais graves podem evoluir para cirrose (DILL-MACKY, 1995). Uma inflamação moderada a grave é característica-chave da hepatite crônica e, como regra geral, é mais provável que uma inflamação leve (comumente mononuclear), que fica confinada às regiões portais e não está associada à necrose hepatocelular ou à fibrose, represente um processo benigno (JOHNSON, 1997).

O estágio final da hepatite crônico-ativa é a cirrose ativa. Células inflamatórias são substituídas por fibrose em áreas de necrose em ponte, nódulos de regeneração aparecem disseminados pelo fígado, com evidente distorção da arquitetura normal. Em alguns casos, os pacientes são diagnosticados somente neste estágio da doença, o que torna difícil a confirmação de que essas alterações resultem de um quadro de hepatite crônico-ativa (HARDY, 1985).

Entre as causas de hepatite crônica em cães estão a infecção pelo adenovírus-1 da hepatite canina (CAV-1), a leptospirose, o uso contínuo de anticonvulsivantes ou de um combinado de dimetilcarbamazina e oxibendazole, e o acúmulo de cobre. A hepatite associada a determinadas raças, como o Bedlington Terrier, o Doberman Pinscher, o West Highland White Terrier, o Skye Terrier (DILL-MACKY, 1995), o Cocker Spaniel Americano e Inglês, o Poodle e, possivelmente, o Labrador Retriever (JOHNSON, 1997), também é incluída como hepatopatia crônica. Outras formas de hepatite crônica em cães incluem a hepatite crônico-ativa idiopática e a hepatite lobular dissecante (DILL-MACKY, 1995; BOISCLAIR et al., 2001).

2.8 Neoplasias Hepáticas

2.8.1 Neoplasias primárias

As neoplasias de origem hepáticas constituem uma importante porção das hepatopatias crônicas de cães e, dessa forma seu estudo tem importância fundamental dentro da oncologia veterinária (THAMM, 2001). Atualmente, com o avanço das técnicas de imagem, os tumores hepáticos têm sido diagnosticados com grande frequência, pois no passado, esses diagnósticos eram possíveis apenas através de laparotomia exploratória ou necropsia (GONZALEZ, 1997). Atualmente, o termo tumor vem sendo utilizado como sinônimo para o aumento de volume não associado à inflamação, incluindo os distúrbios do crescimento como as hiperplasias, as displasias, as metaplasias e as neoplasias (SCOTT et al., 2001). Em cães, os tumores primários do fígado são divididos em: hiperplasia nodular, adenoma e carcinoma hepatocelular, adenoma e carcinoma colangiocelular, carcinóide hepático e hepatoblastoma. Alguns outros tumores, como o hemangiossarcoma e o linfoma, emergem do fígado com menos frequência e são vistos mais comumente de forma multicêntrica. Neoplasias metastáticas são aproximadamente três vezes mais comuns

do que os tumores primários e se originam de uma gama muito grande de células (THAMM, 2001, CULLEN; POPP, 2002).

Carcinomas hepatocelulares podem ser massivos, nodulares ou difusos. Na forma massiva, a mais comumente descrita no cão, uma única e grande massa tumoral envolve um ou mais lobos, principalmente o lobo esquerdo. A forma nodular é caracterizada por múltiplos nódulos de vários tamanhos distribuídos por todos os lobos e a forma difusa consiste em uma massa indistinta, não encapsulada, que infiltra grande parte do fígado (PATNAIK et al., 1980; MAGNE; WITHROW, 1985; JOHNSON, 1997; CULLEN; POPP, 2002). Histologicamente, três padrões podem ser descritos: trabecular, acinar e sólido. Carcinomas hepatocelulares com padrão trabecular são os mais comumente observados em cães e são constituídos por cordões de hepatócitos com cinco a 10 células de espessura, ocasionalmente podendo ser formados por até 20 células, com ausência ou discreto estroma de tecido conjuntivo (CULLEN; POPP, 2002).

Os colangiocarcinomas, também denominados carcinoma colangiocelular ou carcinoma de ductos biliares intra-hepático, são, segundo a literatura, infrequentes em cães, representando menos de 1% de todos os tumores que ocorrem nessa espécie (CULLEN; POPP, 2002). Em um estudo, essa neoplasia constituiu cerca de 22% a 41% dos tumores hepáticos malignos vistos nos cães (PATNAIK et al., 1981; THAMM, 2001). A frequência do colangiocarcinoma é incerta, pois estudos retrospectivos realizados nos Estados Unidos afirmam que os carcinomas hepatocelulares são mais frequentes que os colangiocarcinomas, no entanto, em outros estudos realizados na Escandinávia, na África do Sul (CULLEN; POPP, 2002), no Brasil (FRANTZ et al., 2002) os colangiocarcinomas foram mais comuns. A maioria dos cães com colangiocarcinoma tem mais de 10 anos de idade e as fêmeas castradas tem maior risco que as fêmeas inteiras ou machos (MAGNE; WITHROW, 1985; JOHNSON, 1997; CULLEN; POPP, 2002).

Macroscopicamente, os colangiocarcinomas podem ter aspecto massivo ou ser formados por múltiplos nódulos. Na forma massiva, o tumor pode atingir um lobo inteiro e também estender-se para lobos adjacentes. Na forma multinodular, os nódulos variam de 0,5 a 4 cm e estão distribuídos aleatoriamente por todos os lobos hepáticos (PATNAIK et al., 1981; CULLEN; POPP, 2002; TOSTES et al., 2004). Colangiocarcinomas geralmente são firmes, umbilicados, brancos, branco-acinzentados ou marrom-amarelados, devido à grande quantidade de tecido

conjuntivo que é característico desses tumores (PATNAIK et al., 1981; CULLEN; POPP, 2002). Estruturas císticas contendo líquido viscoso amarelo-marronadas podem ser observadas distribuídas aleatoriamente por todo o tumor. Histologicamente, os colangiocarcinomas bem diferenciados formam estruturas acinares ou tubulares revestidas por epitélio que lembram o epitélio biliar e preenchidas por material mucinoso, que é eosinofílico ou fracamente basofílico quando corado com hematoxilina-eosina. Metástases ocorrem em 60% a 88% dos casos e os locais mais frequentes incluem os linfonodos, os pulmões e a cavidade peritoneal, ocorrendo através da via linfática, sanguínea e por implantação, respectivamente (CULLEN; POPP, 2002).

Hemangiossarcomas representam menos de 5% de todos os tumores hepáticos primários em cães e são considerados o terceiro tumor hepático primário mais comum nessa espécie. Os cães afetados geralmente têm mais de 10 anos de idade e as raças Pastor Alemão (BROWN et al., 1985; HAMMER; SIKKEMA, 1995; CULLEN; POPP, 2002), Golden Retriever, Boxer e Setter Inglês são mais predispostas (HAMMER; SIKKEMA, 1995). A distinção entre hemangiossarcoma primário do fígado e lesões multicêntricas pode ser difícil, e não há parâmetros claros para determinar a origem do tumor em casos em que vários órgãos estão acometidos (CULLEN; POPP, 2002).

2.8.2 Neoplasias secundárias

Os tumores hepáticos secundários em cães são até três vezes mais comuns que os tumores primários (MAGNE; WITHROW, 1985; HAMMER; SIKKEMA, 1995; JOHNSON, 1997; TOSTES et al., 2004). Tumores de vários órgãos podem metatastizar para o fígado, mas o carcinoma de pâncreas é o tumor epitelial metastático mais frequente (JOHNSON, 1997; CULLEN; POPP, 2002). As metástases para o fígado podem ocorrer através da veia porta, artéria hepática e linfáticos ou por extensão direta, mas a maioria das metástases resultam de disseminação por via hematógena. Neoplasias de glândula mamária, baço, adrenal, pâncreas, osso e pulmão são mais frequentemente relatadas como fazendo metástases para o fígado (MAGNE; WITHROW, 1985). Tumores multicêntricos como o linfoma e o hemangiossarcoma geralmente apresentam envolvimento hepático (CHUN, 2004).

2.9 Intoxicações

O fígado é o órgão mais frequentemente afetado por substâncias tóxicas, já que recebe o sangue venoso portal drenado do trato gastrointestinal, ficando exposto à todas as substâncias ingeridas como plantas, metais, químicos e agentes infecciosos. As lesões causadas no parênquima dependem da quantidade e frequência que esses agentes entram em contato com o órgão, além de fatores como idade, espécie e perfil metabólica. Assim, as lesões encontradas tendem a ser diversificadas. O padrão mais comum de toxicidade hepática aguda é a necrose centrolobular (CULLEN, 2015).

3 Artigos

3.1 Artigo 1

Estudo de alterações hepáticas em 387 cães e 74 gatos

Luísa Cerqueira Silva-Mariano, Carolina da Fonseca Sapin, Fabiane Borelli Grecco

Será submetido à revista Ciência Rural

Estudo de alterações do sistema hepático-biliar em pequenos animais
Study of hepatic-biliary system alterations in small animals

Luísa Cerqueira Silva-Mariano[1] Carolina da Fonseca Sapin[1], Fabiane Borelli Grecco[1]

RESUMO

Em cães e gatos, alterações do sistema hepático-biliar são frequentes e podem ser causadas por desordens de etiologia variada. Os objetivos deste trabalho foram classificar alterações hepáticas encontradas em cães e gatos, relacionando-as comas principais lesões e sua respectiva etiopatogenia. Os dados obtidos estavam descritas nos protocolos de necropsia e biópsias do setor de patologia da Faculdade de Veterinária da Universidade Federal de Pelotas e corresponderam a 4% do total de diagnósticos realizados no período do estudo (1978-2016). Os dados estão apresentados em um estudo catalogando os principais diagnósticos, sendo as causas tóxicas e as inflamatórias as mais prevalentes. Foram contabilizados 387 casos de cães com alterações hepático-biliares sendo que destes, 24,9% foram de causas tóxicas e 18,6% de causas inflamatórias, infecciosas ou parasitárias, 13,6% de causas neoplásicas, 12,1% de alterações degenerativas e 10,8% de alterações fibróticas. Em felinos foram 74 diagnósticos, destes 34,2% eram de causa tóxica, 19,2% de alterações degenerativas, 15% de alterações neoplásicas e 9,6% de causas inflamatórias. Conclui-se, com os dados demonstrados, a importância das alterações hepático-biliares como causa de lesões graves e óbitos na casuística regional em cães e gatos e espera-se contribuir para a atuação do médico veterinário ao se deparar com tais patologias.

Palavras-chave: fígado, cães, gatos, intoxicação, cirrose

ABSTRACT

In dogs and cats, hepatic-biliary system disorders are frequent and may be caused by disorders of varied etiology. The objectives of this study were to classify hepatic alterations

found in dogs and cats, relating them to the main lesions and their respective etiopathogeny. The data obtained were described in the autopsy and biopsy protocols of the pathology sector of the Faculty of Veterinary Medicine of the Federal University of Pelotas and corresponded to 4% of the total diagnoses performed during the study period (1978-2016). The data are presented in a study cataloging the main diagnoses, with toxic and inflammatory causes being the most prevalent. There were 387 cases of dogs with hepatic-bile alterations, of which 24.9% were of toxic causes and 18.6% of inflammatory, infectious or parasitic causes, 13.6% of neoplastic causes, 12.1% of alterations degenerative diseases and 10.8% fibrotic changes. In 74 cats, 34.2% were of toxic origin, 19.2% of degenerative changes, 15% of neoplastic alterations and 9.6% of inflammatory causes. It is concluded, with the data demonstrated, the importance of hepatic-biliary alterations as cause of serious injuries and deaths in the regional casuistry in dogs and cats and it is hoped to contribute to the veterinarian's performance when faced with such pathologies.

Key-words: liver, dogs, cats, poisoning, cirrhosis

INTRODUÇÃO

As doenças do fígado em cães e gatos podem ser causadas por desordens de etiologia variada que induzem alterações estruturais e funcionais do órgão e que são, diagnosticadas por meio do quadro clínico e da histopatologia. Os estudos anatomatológicos do tecido hepático de pequenos animais são raros e as lesões tem sido classificadas na literatura veterinária principalmente de acordo com sua distribuição e etiopatogênese (CULLEN, 2015), associando-se a fatores clínico-epidemiológicos e às repercussões da ocorrência dessas lesões. Várias delas são consideradas achados incidentais de necropsia (CULLEN, 2015, CULLEN & STALKER, 2015), porém podem ser a causa da morte ou razão para eutanásia nessa espécie animal, muitas vezes associadas à insuficiência hepática aguda ou crônica (FIGHERA *et al.* 2008).

Dessa forma, o presente artigo teve como objetivo classificar alterações hepáticas encontradas em cães e gatos, relacionando-as com as principais lesões e sua respectiva etiopatogenia no período de 1978 a 2016. Espera-se com os dados demonstrados, ressaltar a importância das alterações hepático-biliares como causa de lesões graves e óbitos na casuística regional em cães e gatos. Já que as doenças hepáticas representam um desafio do ponto de vista diagnóstico e que mesmo descobertas precocemente, em muitas situações, as possibilidades de tratamento são limitadas.

MATERIAL E MÉTODOS

Foram revisados os protocolos de necropsia e exames histopatológicos do Setor de Patologia Veterinária da Faculdade de Veterinária da Universidade Federal Pelotas (UFPel) no período de 1978 a 2016. Foram estudados 387 cães e 74 gatos com alterações do sistema hepático ou de órgãos acessórios das funções hepáticas as quais foram classificadas de acordo com a etiologia ou patogenia do processo envolvido ou ainda com a lesão histológica predominante, características epidemiológicas e significado clinico nos diagnósticos definitivos. Foram avaliados o histórico clínico e dados epidemiológicos (espécie, raça, sexo e idade). Em relação à raça, os cães foram classificados como com raça definida (CRD) ou sem raça definida (SRD). Quanto à idade, o método utilizado foi o determinado por FIGHERA et al. (2008) que classifica como filhotes (menores de um ano), adultos (de um a nove anos) e idosos (acima de 9 anos).

RESULTADOS

De um total de 9894 materiais de cães recebidos no período de 1978 a 2016, havia 387 cães com alterações hepático-biliares, o que representou 4% do total de diagnósticos do período. Em felinos, de um total de 74 gatos, as alterações hepáticas representaram 4,53% para o período. Na tabela 1, estão apresentados os dados de acordo com a patogenia, diagnósticos morfológicos, etiologia ou natureza do processo das alterações hepáticas nos cães. As

características epidemiológicas como sexo, raça e idade também foram descritas. Em relação à raça foram identificados 154 animais com raça definida em que as mais frequentes foram pastor alemão, rotweiller, fila brasileiro e poodle. Ainda se contabilizou 87 animais sem raça defina e em 141 não havia informação sobre a raça nos protocolos. Quanto ao sexo dos animais, estavam descritos 102 fêmeas e 108 machos e 122 não havia informação sobre o sexo. A idade dos cães estava distribuída em 125 animais adultos, 81 idosos, 43 filhotes e 133 não identificados. Na tabela 2, estão os dados referentes às alterações hepáticas dos felinos que seguiram as mesmas categorias de classificação utilizadas para os cães. Em relação à raça dos felinos havia 15 animais com raça definida em que as raças mais frequentes foram persas e siameses. Havia 44 animais sem raça definida e 14 animais não foram identificados nos protocolos. Em relação ao sexo 30 animais eram fêmeas e 14 eram machos. Em 29 protocolos não havia informação sobre o sexo. Em relação a idade, 40 animais eram adultos, 12 idosos, nove filhotes e em 12 protocolos não havia informação sobre a idade. O diagnóstico de insuficiência hepática, tanto na forma aguda ou crônica, representou 3,9% nos cães e 5,4% nos felinos.

DISCUSSÃO

A partir deste estudo observou-se que em 4 % dos materiais (necropsias e biopsias) de cães e 4,93 % dos materiais de felinos recebidos ao longo de 38 anos havia diagnósticos de alterações hepático-biliares. O fígado é considerado vulnerável a uma grande variedade de insultos metabólicos, tóxicos, microbianos, circulatórios e neoplásicos (THEISE, 2016). Em nosso estudo a grande maioria das alterações era considerada primária, ou seja, com envolvimento direto do fígado com exceção das síndromes hepato-renais, das alterações circulatórias e das lesões metastáticas, uma vez que os protocolos (fichas) foram revisados e que foram selecionados para classificação apenas aqueles diagnósticos definitivos que indicavam envolvimento hepático. As alterações tóxicas foram os diagnósticos mais frequentes tanto em caninos como em felinos e estavam representadas por hepatites tóxicas, intoxicações

e casos de aflatoxicose. Deve-se levar em consideração que o fígado é o responsável por metabolização, biotransformação e catabolização de várias substâncias, estando, portanto, envolvido constantemente nas rotas de eliminação de toxinas que são ou podem se tornar hepatotóxicas. As lesões tóxicas podem ser provocadas por; toxicidade direta; pela conversão direta de um xenobiótico em uma toxina ativa ou; de mecanismos imunes desencadeados por uma droga ou metabólito. As lesões podem ser imediatas ou demorar semanas ou meses para se estabelecer desencadeando sinais clínicos depois do desenvolvimento de lesões hepáticas intensas, geralmente representadas por necrose hepática (THEISE, 2016).

As fontes de intoxicações para pequenos animais são inúmeras e dessa forma torna-se importante para o médico veterinário conhecer os diagnósticos das principais intoxicações farmacológicas, ambiental, alimentares ou de substancias proibidas (SILVA-MARIANO et al. 2016). Os casos de aflatoxicose em cães descritos no presente estudo corresponderam a 10,6% dos diagnósticos das alterações tóxicas e estavam relacionados a contaminação alimentar. No Brasil e em outros países, níveis significativos de aflatoxinas têm sido detectados em amostras de ração comercial para cães (BOERMANS & LEUNG 2007). Seus efeitos nos animais variam de acordo com a dose, o tempo de exposição, a espécie, a raça e o estado nutricional, podendo ser letais quando as aflatoxinas são ingeridas em grandes quantidades. Doses baixas por longo período de exposição podem ser carcinogênicas (BRUCHIM et al. 2012). A aflatoxicose é pouco relatada em cães, embora essa espécie seja extremamente sensível (CULLEN, 2015) em função de características intrínsecas dos cães que determinam a baixa concentração da glutationa S-transferase (GST) nos hepatócitos, principal enzima detoxificante, que se conjuga às aflatoxinas (BRUCHIM et al. 2012, REIS-GOMES et al. 2014).

Alterações inflamatórias e infecciosas também foram destaque nesse levantamento. As rotas de infecção do fígado são a hematógena, penetração direta e ascendente via sistema biliar. Os agentes infecciosos atingem o fígado mais comumente pela via hematógena devido à

circulação hepática dupla, que recebe tanto sangue arterial pela artéria hepática, como sangue venoso do trato gastrintestinal pela veia porta (SILVA et al. 2007). Menos frequentemente a invasão dos agentes infecciosos se dá através de penetração direta e ascendente pelo sistema biliar.

A natureza e distribuição das lesões inflamatórias hepáticas são geralmente determinadas pela natureza do agente infeccioso, pela rota de entrada e por alguma predileção por um tipo celular hepático (CULLEN, 2015). Em nosso estudo observou-se 20 casos de hepatite infecciosa canina. A hepatite infecciosa canina é uma inflamação hepática que cursa com necrose e inflamação agudas provocada por um Adenovirus tipo I e que além das lesões hepáticas pode induzir hemorragias generalizadas (CULLEN, 2015, CULLEN & STALKER, 2015). A maioria dos casos foi diagnosticado no período até 1990, sugerindo que o desenvolvimento de vacinas mais eficazes possa ter diminuído o número de animais afetados pela doença. Foram diagnosticados 11 casos de leptospirose no período estudado e as lesões histológicas estavam caracterizadas por dissociação dos cordões de hepatócitos e colestase intra-canalicular. Na literatura as lesões descritas incluem necrose hepática focal necrose aleatória de hepatócitos e presença de neutrófilos nos sinusóides que são achados decorrentes da reação hepática à bacteremia (CULLEN, 2015).

Em felinos foram diagnosticados cinco casos de hepatite de causa indeterminada e dois classificados como colangio-hepatite. Nos felinos os termos colangite, hepatite e colangio-hepatites são usados para representar um grupo de distúrbios conhecidos como doença hepática inflamatória de felinos (DHIF) (HITT, 2011). Ainda há muita controvérsia se esse grupo de distúrbios se desencadeiam por agentes infecciosos ou não infecciosos, bem como se a doença é provocada por uma causa única tal como uma resposta inflamatória a determinado estímulo por exemplo xenobióticos ou toxinas, ou se ocorre um desencadeamento inapropriado de

resposta imunológica ou ainda uma combinação desses fatores. Alterações degenerativas representaram 12, 1% dos diagnósticos em cães e 19,2% em felinos.

Os processos degenerativos aqui elencados estavam relacionados aos casos de esteatose ou lipidose hepatocelular. Estas alterações ocorrem quando a taxa de acumulação dos triglicerídeos excede sua taxa de degradação metabólica ou sua liberação como lipoproteína. Os principais mecanismos envolvidos com essas alterações em animais incluem: entrada excessiva de ácidos graxos no fígado; função anormal do hepatócito; aporte excessivo de carboidratos; aumento na esterificação de ácidos graxos para triglicerídeos; diminuição na síntese de apoproteína ou dificuldade na secreção dessa substância (CULLEN, 2015) Em felinos uma síndrome distinta de fígado gorduroso envolve animais tipicamente obesos e anoréticos e que não possuem outras doenças que poderiam causar degeneração hepática e além disso, os animais desenvolvem como desfecho invariavelmente insuficiência hepática típica generalizadas (CULLEN, 2015, CULLEN & STALKER, 2015; THEISE, 2016).

Alterações fibróticas foram consideradas nesse artigocomo aquelas em que o diagnóstico contemplava fibrose hepática, cirrose ou hepatite lobular dissecante. , 86,6% das alterações fibróticas foram correspondentes a diagnósticos de cirrose em que a idade dos aninais envolvidos variava entre adultos e idosos tanto para cães como para gatos, O significado da fibrose depende dos seus efeitos sobre a função hepática e sua reversibilidade. Os estágios iniciais da formação da fibrose podem responder a tratamentos anti-fibróticos ou à remoção da causa da lesão, mas estágios muito avançados de fibrose são geralmente irreversíveis (SILVA et al. 2007, CULLEN, 2015). No entanto, alguns autores (BEYON & IREDALE, 2000) acreditam que a resolução da fibrose, mesmo em estágios avançados, como na cirrose, é possível através da compreensão da natureza e da origem da matriz extracelular fibrótica, dos métodos pelos quais a matriz extracelular é degradada e dos processos essenciais que ocorrem

quando a fibrose sofre resolução com restauração da arquitetura hepática normal, proporcionando o estabelecimento de terapias anti-fibróticas efetivas (SILVA et al. 2007).

Dois casos de hepatite lobular dissecante forma encontrados em nosso estudo. A hepatite lobular dissecante é descrita em cães que apresentam hepatite crônica com desvios portossistêmicos adquiridos, com aparente predileção por cães, machos, jovens e das raças poodle (WATSON, 2015), rottweiler, golden retriever e cocker spaniel (SILVA et al. 2007). A causa é desconhecida (SILVA et al. 2007). Nos casos aqui relatados as lesões macroscópicas eram caracterizadas por fígado alaranjado, com micronodulações tanto na superfície capsular como na superfície de corte. Histologicamente, em um dos casos a degeneração gordurosa e o infiltrado inflamatório eram discretos. Ainda havia nódulos regenerativos e hepatócitos isolados em meio ao tecido conjuntivo fibroso.

Tumores hepáticos constituem uma importante porção das hepatopatias crônicas de cães e gatos e, dessa forma seu estudo tem importância fundamental dentro da oncologia veterinária (SILVA et al. 2007, CULLEN & STALKER, 2015). Atualmente, com o avanço das técnicas de imagem, os tumores hepáticos têm sido diagnosticados com grande frequência, pois no passado, esses diagnósticos eram possíveis apenas através de laparotomia exploratória ou necropsia (SILVA et al. 2007).

Trazemos nesse artigo os diagnósticos em cães e felinos de carcinoma hepatocelular e colangiocarcinoma e de hemangiossarcoma. Os tumores benignos representaram apenas quatro dos 63 casos diagnosticados. Tumores hepáticos metastáticos corresponderam a nove casos em cães e três em felinos nesse estudo. Os tumores hepáticos secundários em cães são até três vezes mais comuns que os tumores primários (TOSTES et al., 2004). Tumores de vários órgãos podem metatastizar para o fígado, mas o carcinoma de pâncreas é o tumor epitelial metastático mais frequente (CULLEN & POPP, 2002). Neoplasias de glândula mamária, baço, adrenal, pâncreas, osso e pulmão são mais frequentemente relatadas como fazendo metástases para o

fígado (CULLEN & POPP, 2002). Quadros de insuficiência hepática representam a consequência clínica mais grave das doenças hepáticas e podem advir de destruição hepática súbita e maciça, mas frequentemente está relacionada com o desfecho de uma lesão progressiva do fígado, e por lesão insidiosa nos hepatócitos ou por repetidas agressões ao parênquima hepático. Provavelmente, muito dos diagnósticos elencados em nosso artigo, poderiam culminar em insuficiência hepática. Dessa forma evidencia-se a necessidade de padronização do ponto de vista de nomenclatura entre clínicos e patologistas para que os estudos envolvendo alterações hepáticas reflitam números mais fidedignos

CONCLUSÃO

Conclui-se, com os dados demonstrados, a importância das alterações hepático-biliares como causa de lesões graves e óbitos na casuística regional em cães e gatos e dessa forma, estudos que classifiquem os distúrbios hepáticos que acometem as populações canina e felina de uma determinada região contribui para uma melhor compreensão e implicação desses distúrbios e que em consequência, acarretam melhor prognóstico e sobrevida dos animais afetados e espera-se contribuir para a atuação do médico veterinário ao se deparar com tais patologias.

REFERENCIAS

BEYON, R. C.; IREDALE, J. P. Is liver fibrosis reversible? **Gut**, n. 46, p. 443-446, 2000. Disponível em: < http://gut.bmj.com/content/46/4/443.full >. Acesso em: 19 dez. 2016. doi: 10.1136/gut.46.4.443

BOERMANS H.J. & LEUNG M.C. 2007. Mycotoxins and the pet food industry: toxicological evidence and risk assessment. **International Journal Food Microbiology**. v.119, p.95-102. 2007. Disponível em: < https://www.ncbi.nlm.nih.gov/pubmed/17889389>. Acesso em: 19 dez. 2016. doi: 10.1016/j.ijfoodmicro.2007.07.063

BRUCHIM Y., SEGEV G., SELA U., BDOLAH-ABRAM T., SALOMON A. & AROCH I. Accidental fatal aflatoxicosis due to contaminated commercial diet in 50 dogs. Research of Veterinary Science. n. 93,v. 1, p.279-87. 2012. Disponível em: <http://www.scielo.br/pdf/pvb/v28n4/v28n4a05.pdf>. Acesso em: 4 mai. 2015. doi: 10.1590/S0100-736X2008000400005.

CULLEN, J. M. and STALKER, M.J. Liver and Biliary System. In: JUBB, K.V.F.; KENNEDY, P.C. and PALMER, N.C. **Pathology of Domestic Animals**. St. Louis: Elsevier. v.2, Cap.2, p.258-352. 2015.

CULLEN, J. M.; POPP, J. A. Tumors of the liver and gall bladder. In: Meuten, D. J. Tumors in domestic animals. 4 ed. Ames : Iowa State. p. 483-508. 2002.

CULLEN, J.M. Fígado, sistema biliar e pâncreas exócrino. In: MCGAVIN, D.M., ZACHARY, J.F. **Bases da Patologia Veterinária**. Rio de Janeiro: Elsevier. Cap.8, p-393-462. 2015

FIGHERA, R.A. et al. Causas de morte e razões para eutanásia de cães da Mesoregião Centro Ocidental Rio-Grandense (1965-2004). **Pesquisa Veterinária Brasileira**, v. 28, n. 4, p. 223-230, 2008. Disponível em: <http://www.scielo.br/pdf/pvb/v28n4/v28n4a05.pdf>. Acesso em: 4 mai. 2015. doi: 10.1590/S0100-736X2008000400005.

HIIT, M. E. Doenças inflamatórias do fígado. IN: AUGUST, J. R. **Medicina Interna de felinos**. 6 Ed.Rio de Janeiro Elsevier. p. 215-225. 2011.

REIS-GOMES A., MARCOLONGO-PEREIRA C., SALLIS E.S.V., PEREIRA D.I.B., SCHILD A.L., FARIA R.O. & MEIRELES M.C.A. Aflatoxicose em cães na região Sul do Rio Grande do Sul**. Pesquisa Veterinária Brasileira.** n. 34, v.2, p162-166. 2014. Disponível em: <http://www.scielo.br/scielo.php?script=sci_arttext&pid=S0100-736X2014000200011>. Acesso em: 20 dez. 2016. doi: 10.1590/S0100-736X2014000200011

SILVA M.C., FIGHERA R.A., BRUM J.S., GRAÇA D.L., KOMMERS G.D., IRIGOYEN L.F. & BARROS C.S.L. Cirrose hepática em cães: 80 casos (1965-2003). **Pesquisa Veterinária**

Brasileira. v.27, n.11, p.471-480; 2007. Disponível em: < http://www.scielo.br/scielo.php?script=sci_arttext&pid=S0100-736X2007001100005>. Acesso em: 22 dez. 2016. doi: 10.1590/S0100-736X2007001100005

SILVA-MARIANO, L.C.; SAPIN, C. F.; BASSI, J. N.; GRECCO-CORREA, L.; MENDEZ, M. C.; GRECCO, F.B. Intoxicação em felinos – estudo de 24 casos. **Revista Nosso Clínico.** n.119, p.24-28. 2016.

THEISE, N. D. Fígado e vesícula biliar. In: KUMAN, V.; ABBAS, A. D.; ASTER, J. **Robbins and Cotran Bases Patológicas das Doenças**. 9. ed. Rio de Janeiro: Elsevier. p. 845- 906. 2016.

TOCHETTO, C. et al. Aspectos anatomopatológicos da leptospirose em cães: 53 casos (1965-2011). **Pesquisa Veterinária Brasileira**, v. 32, n. 5, p. 430-443, 2012. Available from: <http://www.scielo.br/pdf/pvb/v32n5/a12v32n5.pdf>. Accessed: Jun. 14, 2015. doi: 10.1590/S0100-736X2012000500012.

WATSON, P.J. Doenças hepatobiliares e do pâncreas exócrino. In: NELSON, R.W., COUTO, G.C. Medicina Interna de Pequenos Animais. Rio de Janeiro: Elsevier. Cap.4, p.501-628. 2015.

Tabela 1 - Classificação das alterações hepáticas encontradas em 381 cães, no período de 1978 a 2016:

Alterações Hepáticas	Nº/%	Sexo	Raça	Idade
Tóxicas	**95/24,9%**			
Intoxicação	67/70,5	F 1; M 1; NI 65	CRD 1; NI 66	FI 1; AD 2; NI 64
Hepatite tóxica	18/18,9	F 4; M 5; NI 11	CRD 10; SRD 4; NI 4	FI 5; AD 6; ID 1; NI 6
Aflatoxicose	10/10,6	F 2; M 4; NI 3	CRD 5; SRD 1; NI 3	AD 7; NI 2
Inflamatórias/Infecciosas/Parasitárias	**71/18,6%**			
Hepatite	30/42,3	F 5; M 7; NI 18	CRD 9; SRD 6; NI 15	FI 6; AD 9; ID 2; NI 13
Hepatite Viral	20/28,2	F 5; M 5; NI 10	CRD 15; SRD 5	FI 2; AD 13; ID 2; NI 2
Leptospirose	11/15,5	F 5; M 6	CRD 7; SRD 3; NI 1	AD 7; ID 4
Abscesso	5/7	M 1; NI 4	CRD 2; NI 3	FI 3; AD 1; NI 1
Colangiohepatite	3/4,2	F 1; NI 2	CRD 1; NI 2	AD 1; NI 2
Capilariose	1/1,4	M	SRD	AD
Dioctofimose hepática	1/1,4	M	SRD	AD
Neoplásicas	**52/13,6%**			
Carcinoma hepatocelular	20/38,5	F 5; M 10; NI 5	CRD 10; SRD 5; NI 5	AD 4; ID 11; NI 5
Colangiocarcinoma	17/32,7	F 6; M 4; NI 7	CRD 7; SRD 6; NI 4	AD 5; ID 8; NI 4
Tumores metastáticos	9/17,2	F 3; M 2; NI 4	CRD 3; SRD 2; NI 4	AD 1; ID 4; NI 4
Hemangiossarcoma	3/5,8	F 1; M 2	CRD 2; SRD 1	AD 1; ID 2
Tumores benignos	3/5,8	F 2; M 1	CRD 2; SRD 1	ID 3
Degenerativas	**46/12,1%**			
Degeneração	41/89,1	F 21; M 14; NI 9	CRD 19; SRD 13; NI 9	FI 8; AD 15; ID 9; NI 9
Síndrome hepato-renal	4/8,7	F 1; M 2; NI 1	CRD 2; SRD 2	AD 1; ID 2; NI 1
Encefalopatia hepática	1/2,2	NI	CRD	AD
Alterações Fibróticas	**41/10,8%**			
Cirrose	35/85,3	F 14; M 8; NI 13	CRD 17; SRD 13; NI 5	AD 20; ID 7; NI 8
Fibrose	4/9,7	F 2; M 1; NI 1	CRD 1; SRD 2; NI 1	ID 2; NI 2
Hepatite Lobular Dissecante	2/5	F 1; M 1	CRD 1; SRD 1	FI 1; AD 1
Circulatório	**31/8,1%**			
Congestão	23/74,2	F 6; M 4; NI 11	CRD 16; SRD 3; NI 3	FI 7; AD 8; ID 4; NI 3
Hemorragia	8/25,8	F 2; M 5; NI 3	CRD 3; SRD 4; NI 4	FI 4; AD 2; ID 2; NI 3

Necrótico	**25/6,6%**			
Necrose	25/100	F 7; M 8; NI 10	CRD 9; SRD 8; NI 8	FI 4; AD 14; ID 1; NI 6
Insuficiência Hepática	**15/3,9%**			
Insuficiência Hepática Aguda	8/53,4	F 3; M 4; NI 1	CRD 5; SRD 2; NI 1	AD 4; ID 2; NI 2
Insuficiência Hepática Crônica	7/ 46,6	F 4; M 2; NI 2	CRD 3; SRD 2; NI 2	AD 1 ID5; NI 1
Outros diagnósticos	**5/1,3%**			
Ruptura/Laceração hepática	5/100	F 2; M 2 NI 1	CRD 1; SRD 1; NI 3	FI 2; ID 2; NI 1
Total	**381**			

F= Fêmea; M= Macho; CRD= Com raça definida; SRD= Sem raça definida; FI= Filhotes; AD= Adultos; ID= Idosos; NI= Não Informado.

Tabela 2: Classificação das alterações hepáticas encontradas em 73 gatos, no período de 1978 a 2016:

Alterações Hepáticas	Nº/%	Sexo	Raça	Idade
Tóxicas	**25/34,2**			
Intoxicação	17/68	F 6; M 2; NI 9	CRD 9; SRD 4; NI 4	FI 1; AD 7; ID 2; NI 7
Hepatite tóxica	8/32	F 1; M 3; NI 4	SRD 5; NI 3	FI 1; AD 7
Degenerativas	**14/19,2**			
Degeneração	13/92,8	F 8; M 1; NI 4	CRD 3; SRD 7 NI 3	FI 2; AD 12
Doença do armazenamento	1/7,2	NI	SRD	AD
Neoplásicas	**11/15**			
Colangiocarcinoma	4/36,4	F 2; M 1; NI 1	CRD 1; SRD 2; NI 1	AD 2; ID 2
Carcinoma hepatocelular	3/27,3	F 1; M 1; NI 1	CRD 1; SRD 1; NI 1	AD 1; ID 2
Tumores metastáticos	3/27,3	F 2; NI 1	CRD 1; SRD 2	AD 1; ID 2
Hemangioma	1/9	M	SRD	AD
Inflamatórias/Infecciosas	**7/9,6**			
Hepatite	5/71,4	F 2; M 1; NI 2	SRD 5;	FI 2; AD 1; ID 1 NI 1
Colangiohepatite	2/28,6	NI 2	SRD 2	ID 1 NI 1
Alterações Fibróticas	**4/5,6**			
Cirrose	4/100	F 3; M 1	SRD 4	AD 3; ID 1
Insuficiência Hepática	**4/5,4**			
Insuficiência Hepática Aguda	2/50	F 1; NI 1	SRD 2	FI 1; AD 1
Insuficiência Hepática Crônica	2/50	M 1; NI 1	SRD 2	AD 1; NI 1
Outras	**4/5,4**			
Ruptura/Laceração	4/100	F 2; M 1; NI 1	SRD 3; NI 1	AD 3; NI 1
Circulatórias	**2/2,8**			
Congestão	2/100	F 1; NI 1	SRD 2	FI 2
Necróticas	**2/2,8**			
Necrose hepática	2/100	F 1; M 1	SRD 2	ID 1; NI 1
Total	**73**			

F=Fêmea; M= Macho; CRD= Com raça definida; SRD= Sem raça definida; FI= Filhotes; AD= Adultos; ID= Idosos; NI= Não Informado.

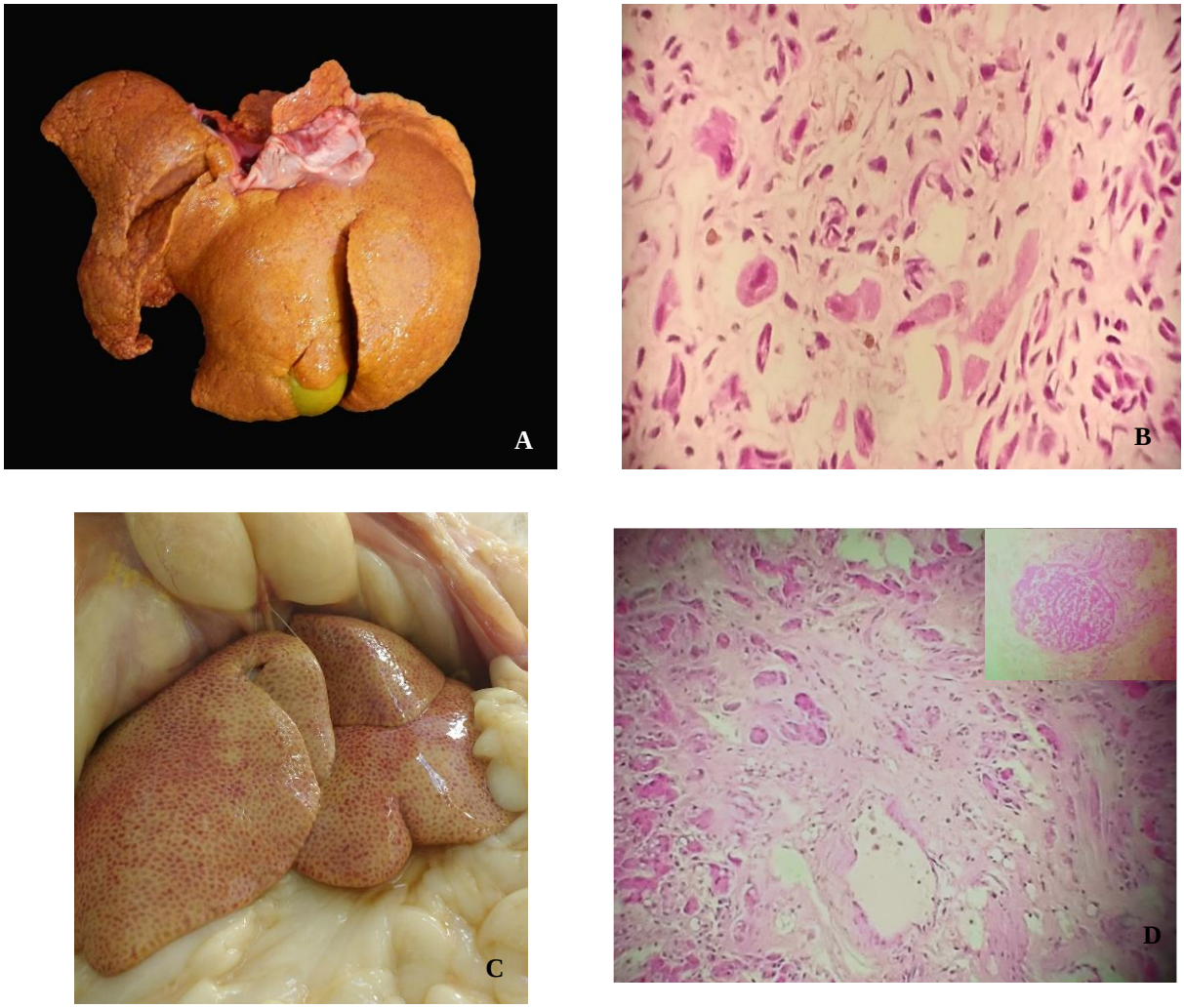

Figura 1: Lesões hepáticas crônicas: Fígado com lobos hepáticos irregulares, alaranjado e com micronodulações na superfície de corte. Hepatite lobular dissecante em canino, 1,5 anos, fêmea, SRD (A). Hepatócitos isolados em meio a tecido conjuntivo. Hepatite lobular dissecante em canino, 1,5 anos, fêmea, SRD. (40X-HE) (B). Fígado com bordos arredondados, amarelado com pontos avermelhados na superfície capsular. Lipidose hepática em felino, 5 anos, fêmea, SRD (C). Proliferação abundante de tecido conjuntivo fibroso. Proliferação de células de ductos biliares e formação de nódulos regenerativos (realce). Cirrose hepática em canino 11 anos, macho, SRD. (10X-HE) (D). Figuras do arquivo pessoal do autor.

3.2 Artigo 2

Intoxicação em felinos – estudo de 24 casos

Luísa Mariano Cerqueira da Silva; Carolina da Fonseca Sapin; Jordana Nunes Bassi; Luísa Grecco Corrêa; Maria Del Carmen Mendez; Fabiane Borelli Grecco

Publicado na Revista Nosso Clínico nº 114-nov/dez 2016 pág.44-48

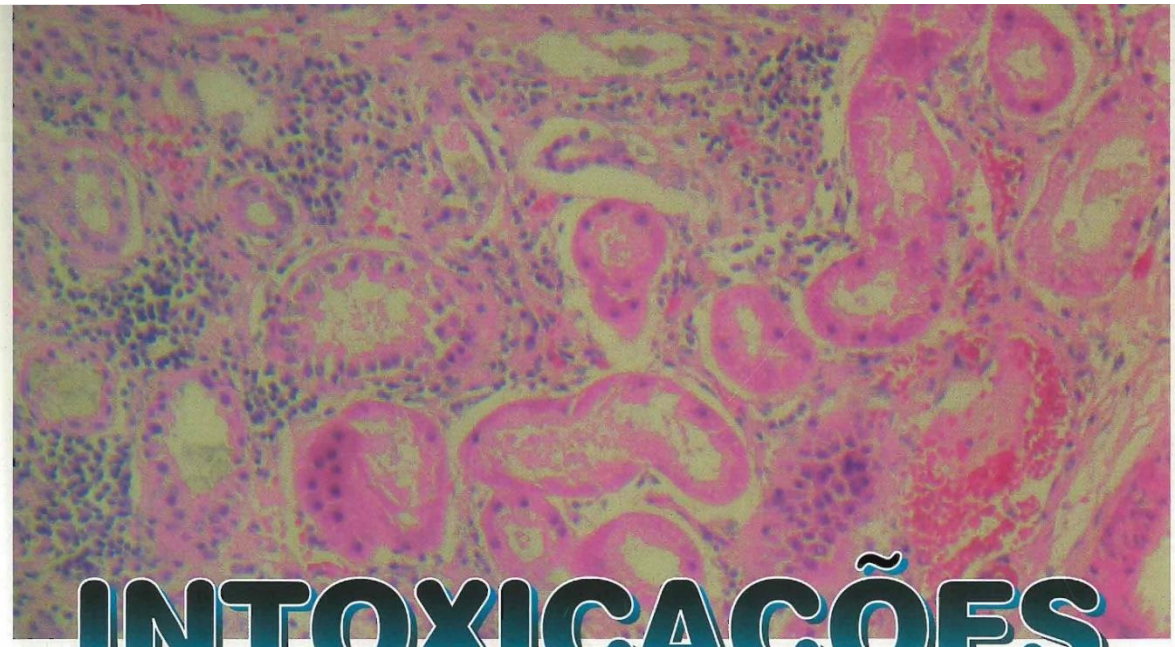

INTOXICAÇÕES

em felinos: estudo de 24 casos

"Poisoning in felines: 24 cases study"

"Envenenamiento en los felinos: estudio de 24 casos"

Luísa Mariano Cerqueira da Silva*
(luisamarianovet@yahoo.com.br)
M.V., Aluna de Mestrado em Veterinária com ênfase em Patologia Animal da UFPel

Carolina da Fonseca Sapin
(carolinasapin@yahoo.com.br)
M.V., Aluna de Mestrado em Veterinária com ênfase em Patologia Animal da UFPel

Jordana Nunes Bassi
(bassijordana@gmail.com)
Graduanda em Medicina Veterinária, bolsista de Iniciação Científica da UFPel

Luísa Grecco Corrêa
(luisagcorrea@gmail.com)
Graduanda em Medicina Veterinária, bolsista de Iniciação Científica do CNPq

Maria Del Carmen Mendez
(nanecarmen2010@hotmail.com)
Dra., M.V., Profa. aposentada do Depto. de Clínicas Veterinárias da Fac. de Medicina Veterinária da UFPel

Fabiane Borelli Grecco
(fabigrecco@ig.com.br)
Dra., M.V., Profa. Titular do Depto. de Patologia Animal da Fac. de Medicina Veterinária da UFPel

** Autora para correspondência*

RESUMO: As intoxicações em felinos podem ser acidentais ou intencionais. Muitas substâncias podem provocar sintomas semelhantes, e os dados da literatura sobre o assunto são escassos. No entanto o tratamento indicado para cada quadro clínico é diferente. Neste contexto este trabalho teve como objetivo determinar as lesões anatomopatológicas das intoxicações em gatos na área de abrangência do Laboratório Regional de Diagnóstico da Faculdade de Veterinária da Universidade Federal Pelotas, através da revisão de arquivos do laboratório e necropsias realizadas. Foram estudados 24 casos de intoxicação. A história clínica foi fundamental para o estabelecimento do diagnóstico, além de sinais clínicos e lesões características. As substâncias implicadas foram derivadoscumarínicos, estricnina, etilenoglicol, fluoracetato, cola de carpete, antipulgas e *Lilium* sp.
Unitermos: gato, *Lilium*, etilenoglicol, estricnina

ABSTRACT: Poisoning in cats can be accidental or intentional. Many substances can cause similar symptoms. And the literature on the subject are scarce. However, the treatment for each clinical features is very different and yet, the literature on the subject are scarce. This study aimed to determine the pathological lesions of poisoning in cats in the area covered by the Regional Diagnostic Laboratory of the Veterinary School of the Federal University of Pelotas, by reviewing laboratory files and necropsies. 24 cases of poisoning were studied. The clinical history was fundamental to establish the diagnose, clinical signs and characteristic lesions. The substances involved were coumarin derivatives, strychnine, ethylene glycol, sodium fluoroacetate, carpet glue, anti-fleas and *Lilium* sp.
Keywords: cat, *Lilium*, ethylene glycol, strychnine

RESUMEN: La intoxicación de los felinos puede ser accidental o intencional. Muchas sustancias pueden causar síntomas similares, sin embargo, la literatura sobre el tema es escasa y el tratamiento para cada cuadro clínico es muy diferente. En este contexto, este estudio tuvo como objetivo determinar las lesiones patológicas de las intoxicaciones en los gatos en el área cubierta por el Laboratorio Regional de Diagnóstico de la Facultad de Veterinaria de la Universidad Federal de Pelotas, mediante la revisión de los archivos de laboratorio y necropsias realizadas. Se estudiaron 24 casos de intoxicación. La historia clínica fue fundamental para establecer el diagnóstico, clínica y signos y lesiones características. Entre las sustancias involucradas estabanlos derivados de lacumarina, la estricnina, etilenglicol, fluoroacetato sódio, goma de moqueta, antipulgas y *Lilium* sp.
Palabras clave: gato, *Lilium*, etilenglicol, estricnina

Introdução

No Brasil, a população felina representa 22,1 milhões de gatos[9]. Apesar da maioria da população de pets ser composta por cães, a criação de gatos foi a que mais cresceu: 8,19% em 2012. O principal motivo deste crescimento se dá pela necessidade de um animal menor, independente e que se adapte à vida em apartamento, principalmente pelo estilo de vida nas grandes cidades. Devido ao grande número de animais e ao aumento da indústria relacionada à saúde e bem-estar animal, torna-se essencial que o Médico Veterinário saiba o diagnóstico de doenças acarretadas por toxinas, dos mais diversos tipos, como a intoxicação farmacológica[3,10,16,19,20], ambiental, alimentar[6] ou por substâncias já proibidas no país, como a estricnina e o aldicarb[23,22], entre outros[22]. As intoxicações, causadas tanto por acidentes domésticos como as intoxicações intencionais representam na maioria das vezes emergências veterinárias e podem culminar com a morte dos animais. Os pesticidas rodenticidas são responsáveis, frequentemente, por intoxicações e produzem um quadro de difícil reversão e que levam a morte rapidamente. No Brasil os rodenticidas permitidos são os que possuem anticoagulante como efeito tóxico, derivados da cumarina e idantiona. Mesmo assim, há relatos de intoxicações por rodenticidas de uso ilegal como a estricnina[14] e o fluoracetato de sódio[14,23].

Intoxicações por plantas ornamentais são relativamente frequentes na clínica de pequenos animais. Grande parte das plantas ornamentais presentes nas residências são tóxicas para pequenos animais, entre elas estão as plantas popularmente conhecidas como Azaléia, Begônia, Comigo-ninguém-pode, Copo de leite, Espada de São Jorge, Hortência, Lantana[7] e o Lírio da paz[7,18]. O Lírio (*Lilium sp.*) causa necrose tubular tóxica, levando a insuficiência renal aguda. Os felinos, em especial, devido sua característica curiosa, são suscetíveis aos acidentes com plantas ornamentais[18]. Fontes comuns de metais pesados envolvidos em intoxicações são os herbicidas, pinturas antigas, baterias, componentes de automóveis e contaminantes ambientais. Toxinas ambientais são frequentes causas de hepatopatia tóxica, como óleos, arsênico, cogumelos, líquidos de limpeza, fenóis e tolueno. Outras substâncias como estricnina, organoclorados, organofosforados e carbamatos, chumbo e etilenoglicol induzem a disfunção neurológica aguda. Sinais clínicos comuns são distúrbios gastrointestinais, tremores e rigidez de membros, nervosismo e vômitos[1].Existem também alguns alimentos que podem causar intoxicação em animais domésticos, como o chocolate, a uva, o alho, a macadâmia, o leite[6] e também a cebola[4,6].

Para o diagnóstico das intoxicações deve-se levar em conta basicamente o histórico do possível contato com o agente tóxico, evolução clínica e lesões macro e microscópicas. A pesquisa do agente toxicológico em amostras de líquidos orgânicos (sangue ou urina), fragmentos de tecidos ou material suspeito (ração, restos de comida, conteúdo gástrico com pontos escuros) é conclusiva, porém não é realizada com frequência[14].

Neste contexto, o conhecimento da epidemiologia, patogenia e alterações anatomo-patológicas são fundamentais para auxiliar na detecção e tratamento dos animais acometidos. Um histórico completo e bem descrito é essencial para o direcionamento do tipo de intoxicação sofrido pelo animal, no entanto, são poucos os levantamentos casuísticos sobre a grande gama de substâncias que podem estar envolvidas nas intoxicações. Dessa forma, objetivou-se determinar, através de um estudo retrospectivo e prospectivo, o quadro clínico e as lesões anatomopatológicas das intoxicações em gatos necropsiados na área de abrangência do Laboratório Regional de Diagnóstico (LRD) da Faculdade de Veterinária da Universidade Federal Pelotas (UFPel).

Materiais e Métodos

De forma retrospectiva, foram revisados os arquivos (LRD/UFPel) de necropsias realizadas em felinos com diagnóstico de intoxicação por diferentes causas, identificando histórico, sinais clínicos, lesões macroscópicas e lesões microscópicas entre os anos de 1978 e 2012. Informações como raça e idade foram coletadas. Nos anos de 2013 e 2014, foram realizadas necropsias e coletado material para exame histopatológico os quais foram fixados em formalina a 10%, processados rotineiramente e corados pela técnica de hematoxilina e eosina para observação em microscópio ótico de luz. Por vezes, foram coletados fragmentos de fígado, rim e conteúdo estomacal para exame toxicológico.

Resultados e Discussão

Os diagnósticos aqui apresentados foram confirmados levando-se em consideração a história clínica, sinais e lesões descritas nos protocolos. No período estudado foram diagnosticados 24 casos de intoxicação em felinos, o que corresponde a aproximadamente 2% do total de doenças diagnosticadas. Vinte e um casos (21) foram classificados no estudo retrospectivo e três (3) casos foram computados no período do estudo prospectivo. Os diagnósticos corresponderam a 25% de derivados cumarínicos, 12,5% por intoxicação por estricnina, e representando 4,2% cada diagnóstico estão: etilenoglicol, fluoracetato de sódio, cola de carpete, anti-pulgas e intoxicação por *Lilium* sp. Intoxicações sem diagnóstico específico representaram 41,5% dos casos diagnosticados. Em relação à idade dos animais acometidos, 50% tinham entre um e quatro anos, 8,3% menos de um ano de idade, 8,3% tinham 10 anos e 33,4% não tinham idade relatada nos laudos. Os felinos sem raça definida representaram 54,2% dos diagnósticos, os Persas 12,5% e os Siameses 4,2%. Laudos em que a raça não constava nos protocolos representaram 29,1%.

Os sinais clínicos encontrados variaram de acordo com a substância envolvida e foram caracterizados por quadros neurológicos nas intoxicações por cumarínicos, estricnina, fluoracetato de sódio, cola de carpete e anti-pulgas. Estes sinais compreendiam incoordenação, hiperexcitação, convulsões, alucinação, agressividade e midríase. Nestes quadros os animais ainda apresentavam vômito, dor abdominal, diarreia, salivação e dificuldade de respiratória. As lesões encontradas na necropsia compreendiam alterações hepáticas, renais, hemorragias e edemas. Microscopicamente havia nefrose tubular e degeneração e necrose hepáticas.

A história clínica foi fundamental para o estabelecimento do diagnóstico sugestivo e muitas vezes, aliada a sintomatologia, permitiram a conclusão do diagnóstico. Havia relato de hábitos de caça dos animais afetados (cumarínicos); intoxicação intencional, pois atingiram vários animais de um mesmo condomínio residencial (estricnina); e em um animal intoxicado por cola de carpete, a intoxicação ocorreu após a troca do carpete da residência na presença do animal. O diagnóstico da intoxicação por estricnina foi confirmado por detecção do tóxico no conteúdo estomacal.

Alguns autores relatam os cumarínicos como causa importante da intoxicação em felinos[11]. Isto se deve principalmente pelo instinto de caçar ratos, sendo o cumarínico um dos principais anticoagulantes utilizados para controle destas pragas.

Os rodenticidas anticoagulantes agem através da inibição da vitamina K epóxidoredutase, resultando na ausência de vitamina K e levando o animal a trombocitopenia e consequentes quadros hemorrágicos. Podem apresentar equimoses, sufusões, hematomas, hemoptise e epistaxe, melena e hematúria[12]. A estricnina atua especificamente em nível da medula espinhal, inibindo seu receptor específico de glicina por ter estrutura semelhante a ela. As alterações clínicas produzidas por esta intoxicação ocorrem, geralmente de 10 minutos a 2 horas após a ingestão. Os sinais são convulsões tetânicas violentas as quais podem ser desencadeadas por estímulos físicos, visuais e sonoros[20]. Dados clínicos semelhantes foram encontradas nos felinos desse relato. Trabalhos em humanos relatam que a cola de carpete causa depressão do Sistema Nervoso Central (SNC) com falência cardiorrespiratória e coma[15], semelhante aos achados encontrados neste estudo.

O fluoracetato de sódio, conhecido como 1080, atua inibindo o metabolismo celular. Os efeitos do fluoracetato são divididos em cardiotóxicos e neurotóxicos e os efeitos neurotóxicos são predominantes nos felinos, concordando com os achados clínicos do estudo como midríase, convulsões e vômitos. O principal diagnóstico diferencial da intoxicação por fluoracetato é feito em relação a intoxicações por estricnina, pois os sinais clínicos são bastante similares[13].

As intoxicações por anti-pulgas geralmente ocorrem por ingestão acidental, no caso de aplicação spot on ou spray, pela característica do felino em higienizar-se. Também pode ocorrer pela superdosagem, principalmente em animais jovens. Os sinais clínicos comuns são a hiperexcitabilidade do SNC, incluindo tremores, convulsões e morte[8]. No presente relato o animal manifestou os sinais clínicos aproximadamente duas horas após aplicação do medicamento via spot on.

Nas intoxicações por etilenoglicol, o diagnóstico presuntivo baseou-se no relato dos animais terem contato com tintas que podem conter quantidades significativas da substância tóxica. Os sinais clínicos caracterizaram-se por poliúria, polidipsia, azotemia, úlceras da língua, anorexia, aumento da ureia e creatinina.

Lesões macroscópicas foram caracterizadas por estômago avermelhado e lesões microscópicas de congestão dos vasos sanguíneos e necrose do epitélio tubular renal com presença de cristais birrefringentes. A meia vida do etilenoglicol é mais rápida em gatos, sendo assim os sinais clínicos também ocorrem mais rapidamente. Poliúria e polidipsia são característicos além de uremia e/ou azotemia. O etilenoglicol é metabolizado até ácido glicólico, causa hipocalcemia e doença renal pela formação de cristais de oxalato de cálcio, que pode ser observado na urina e nos rins de animais intoxicados[2].

A intoxicação por *Lilium* sp. ocorreu por ingestão da planta. Os sinais clínicos caracterizaram-se por dificuldade respiratória, ascite e insuficiência renal. Na necropsia, a bexiga estava repleta, e no rim havia hemorragia subcapsular acentuada e edema perirrenal (**Figuras 1 e 2**). Microscopicamente havia nefrose tubular acentuada, com cilindros hialinos e granulosos, além de nefrite não-supurativa moderada (**Figura 3**). O proprietário relatou que o felino havia mordiscado a planta alguns dias antes do início dos sinais clínicos. Os felinos por sua característica curiosa são susceptíveis a esse tipo de acidente. O *Lilium* sp. é uma flor ornamental[18], comumente utilizada como arranjos florais e é uma planta de fácil cultivo. Todas as partes da planta são tóxicas, mesmo em quantidades pequenas[5,17]. Sabe-se que a planta é capaz de causar necrose tubular, levando a insuficiência renal aguda. O exato mecanismo de ação que resulta em envenenamento e que induz nefrotoxicidade é desconhecido, bem como as toxinas causadoras de dano renal[17,21]. O desenvolvimento rápido dos sinais clínicos sugere alta taxa de absorção do veneno nos felinos[21]. O diagnóstico da intoxicação deve ser realizado através da anamnese, sinais clínicos e exames bioquímicos da função renal, podendo-ser utilizados ainda biópsia renal e ultrassonografia. O tratamento baseia-se na tentativa de restabelecimento da função renal.

A ocorrência de intoxicações por agentes tóxicos não identificados foi elevada. Nesses casos, foi observada a dificuldade dos proprietários em fornecer informações precisas para o médico veterinário. Intoxicações sem um diagnóstico específico

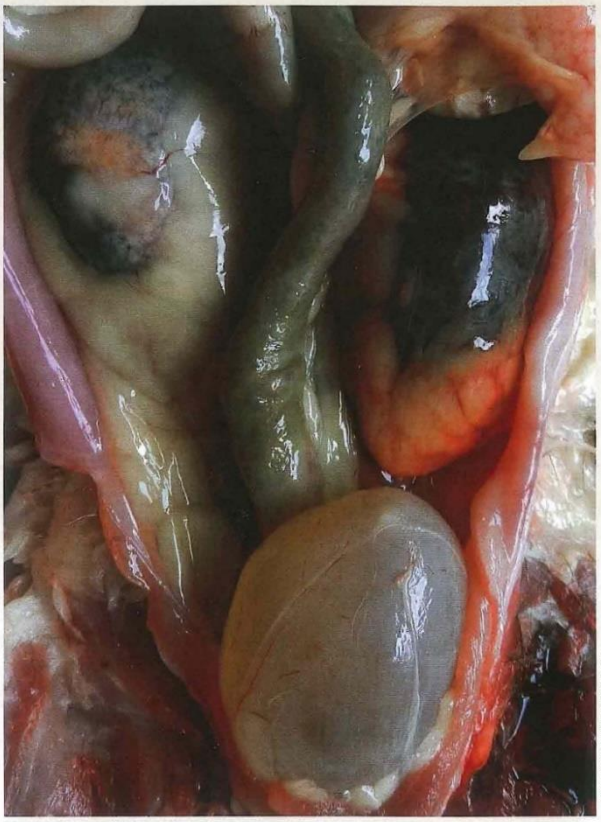

ARQUIVO PESSOAL DOS AUTORES

Figura 1: Bexiga repleta e rins hemorrágicos

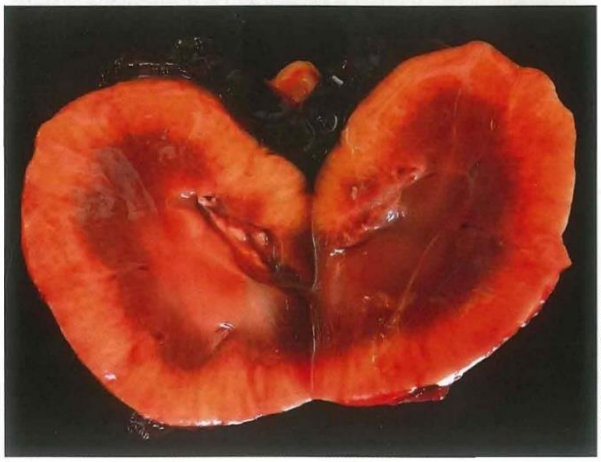

ARQUIVO PESSOAL DOS AUTORES

Figura 2: Rim com edema perirrenal e hemorragia

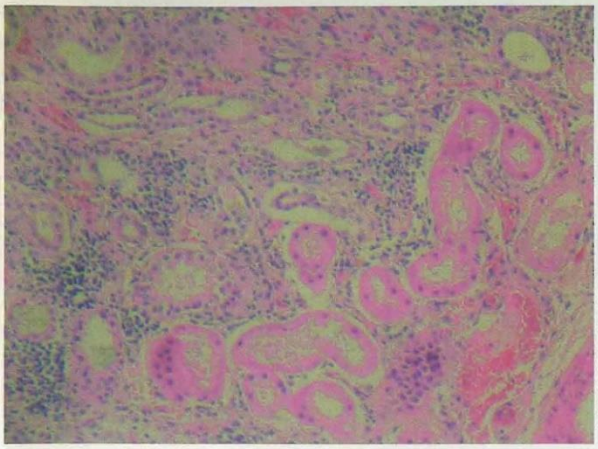

ARQUIVO PESSOAL DOS AUTORES

Figura 3: Fotomicrografia do rim: nefrose tubular acentuada com cilindros hialinos e granulosos, além de nefrite não-supurativa moderada. Intoxicação por *Lilium* sp. (HE. 40X)

apresentaram como sinais clínicos principais transtornos neurológicos como tremores, incoordenação e dificuldade de locomoção, agressividade, depressão e apatia. Outros sinais clínicos inespecíficos encontrados foram dor abdominal, dificuldade respiratória, salivação, vômito, poliúria e polidipsia. As lesões encontradas nesses felinos foram de edema generalizado e perirrenal e rins irregulares. Microscopicamente havia nefrose tubular aguda com cilindros hialinos como principal característica.

Um histórico incompleto associado à desinformação da população e à falta de recursos laboratoriais para os testes toxicológicos adequados dificulta a identificação da substância envolvida[16], ficando evidente que somente pela sintomatologia nem sempre é possível identificar o agente causador da intoxicação ou desenvolver um tratamento adequado.

Conclusões

Muitas substâncias podem provocar sintomas semelhantes, evidenciando a necessidade de exames complementares e anatomo-patológicos nos casos fatais, possibilitando melhor entendimento da patogenia das intoxicações visando a prevenção de novos casos e para aplicação melhor da terapêutica adequada. ✚

Agradecimentos:
Agradecemos à CAPES pelo apoio financeiro.

Referências

1. BUNCH, S.E.; WATSON, P.J. Capítulo 37: Doenças hepatobiliares do gato. In: Nelson, R.W.; Couto, C.G. **Medicina Interna de Pequenos Animais.** Rio de Janeiro, Elsevier, 5.ed., cap.37, p.520-541, 2015.

2. CAMPBELL, A.; BATES, N. Cats: Ethylene gycol. In: Campbell, A.; Chapman, M. **Handbook of Poisoning in Dogs and Cats.** Oxford, Blackwell Science, p.22, 2000.

3. DORIGON, O.; ALMEIDA, A.C.V.R.; COSTA, F.V.A. Intoxicação por paracetamol em gatos. **Revista de Ciências Agroveterinárias**. Lages, n.1, v.12, p.88-93, 2013.

4. FIGHERA, R.A.; SOUZA, T.M.; LANGOHR, I.; BARROS, C.S.L. 2002, Intoxicação experimental por cebola, Allium cepa (Liliaceae), em gatos. **Pesquisa Veterinária Brasileira**, n.22, v.2, p.79-84, 2002.

5. FITZGERSLD, K.T. Lily toxicity in the Cat. **Topics in Companion Animal Medicine**, v.25, n.4, p.213-217, 2010.

6. GIANNICO, A.T.; PONCZEK, C.A.C.; JESUS, A.S.; MELCHERT, A., GUIMARÃES-OKAMOTO, P.T.C. Alimentos tóxicos para cães e gatos. **Colloquium Agrariae**, v.10, n.1, p.69-86, 2014.

7. GIORDANI, C.; SANTIN, R.; CLEFF, M.B. Plantas tóxicas. In: Giordani, C.; Santin, R.; Cleff, M.B. **Plantas Medicinais e Tóxicas em Pelotas, RS - Usos e Cuidados**. Pelotas. Editora e Gráfica Universitária, p.52-53, 2012.

8. GUPTA, R.C.; ANADON, A. Chapter 50: Fipronil. In: Gupta, R.C. **Veterinary Toxicology: Basic and Clinical Principles.** Amsterdam, Elsevier, cap.50, p.506-608, 2007.

9. IBGE, **Pesquisa Nacional de Saúde - 2013: Acesso e utilização dos serviços de saúde, acidentes e violências: Brasil, grandes regiões e unidades da federação / IBGE, Coordenação de Trabalho e Rendimento**. Rio de Janeiro, 100p. 2015. Disponível em: http://biblioteca.ibge.gov.br/visualizacao/livros/liv94074.pdf.

10. MAGALHÃES, H.K.N.; SANTOS, L.F.L.; LEITE, A.K.R.M.; RIBEIRO, W.L.C.R.; COUTINHO, B.P. Intoxicação por ivermectina em gato - Relato de caso. **Revista Brasileira de Higiene e Sanidade Animal**, v.9, n.1, p.69-77, 2015.

11. MEDEIROS, R.J.; MONTEIRO, F.O.; SILVA, G.C.; NASCIMENTO, A.J. Casos de intoxicações exógenas em cães e gatos atendidos na Faculdade de Veterinária da Universidade Federal Fluminense durante o período de 2002 a 2008. **Ciência Rural**, Santa Maria, v.39, n.7, p.2105-2110, 2009.

12. MOSIER, D. Capítulo 2: Doenças vasculares e trombose. In: McGavin, M.D.; Zachary, J.F. **Pathologic Basis of Veterinary Disease**. Mosby Elsevier, 5.ed., cap.2, p.60-89, 2013.

13. NOGUEIRA, V.A.; PEIXOTO, T.C.; FRANÇA, T.N.; CALDAS, S.A.; PEIXOTO, P.V. Intoxicação por monofluoroacetato em animais. **Pesquisa Veterinária Brasileira**, v.31, n.10, p.823-838, 2011.

14. OLIVEIRA, P.; OLIVEIRA, J.; COLAÇO, A. Recolha e envio de amostras biológicas para o diagnóstico de intoxicações em carnívoros domésticos. **Revista Portuguesa de Ciências Veterinárias**, v.97, n.544, p.161-169, 2002.

15. PEDROZO, M.F.M.; SIQUEIRA, M.E.P.B. Solventes de cola: abuso e efeitos nocivos à saúde. **Revista Saúde Pública**, v.23, n.4, p.336-340, São Paulo, 1989.

16. QUEIROGA, L.B.; GENTILI, A.M.; CAVALCANTI, L.R.; CROSIGNANI, N.O.; POLYDORO, A.S.; NATALINI, C.C. Intoxicação Iatrogênica de um felino por Cloridrato de Bupivacaína. **Acta Scientiae Veterinariae**, n.37, v.2, p.191-193, 2009.

17. RUMBEIHA, W.K.; FRANCIS, J.A.; FITZGERSLD, S.D.; NAIR, M.G.; HOLAN, K.; BUGYEI, K.A.; SIMMONS, H. A Comprehensive Study of Easter Lily Poisoning in Cats. **Journal of Veterinary Diagnostic Investigation**, n.16, v.6, p.527-541, 2004.

18. SAPIN, C.F.; MARIANO-SILVA, L.C.; GRECCO-CORRÊA, L.; SILVEIRA, R.M.T.; FERREIRA, V.M.; MOTTA, M.A.A.; GRECCO, F.B. Intoxicação espontânea por *Lilium* spp em gato doméstico. In: 41° CONBRAVET - Congresso Brasileiro de Medicina Veterinária, 2014, Gramado. **Anais do 41° CONBRAVET - Congresso Brasileiro de Medicina Veterinária, 2014.**

19. SMERDEL; J.P.S.; ZAMBERLAN, V.D.; ANDRADE, S.F. Estudo da reversão da intoxicação experimental por amitraz por via tópica em gatos com o uso de ioimbina. **Colloquium Agrariae**, v.4, n.1, p.15-22, 2008.

20. SPINOSA, H.S.; GÓRNIAK, S.L.; PALERMO-NETO, J. Toxicologia dos medicamentos. In: Spinosa, H.S.; Gorniak, S.L.; Palermo Neto, J. **Toxicologia Aplicada à Medicina Veterinária**. Barueri: Manole, cap.6, p.117-189, 2008.

21. STUMPF, A.R.L.; GASPARI, R.; BERTOLETTI, B.; AMARAL, A.S.; KRAUSE, A. Intoxicação por Lírio em um gato. **Veterinária e Zootecnia**, p.527-532, v.21, n.4, 2014.

22. VASSALO, F.G.; SAKATE, M. Estudo epidemiológico dos casos de intoxicação por animais peçonhentos e rodenticidas na região de Botucatu. In: XXIII Congresso de Iniciação Científica. Botucatu, **Ciência do Envelhecimento**, v.23, p.21-25, 2011.

23. XAVIER, F.G.; RIGHI, D.A.; SPINOSA, H.S. Toxicologia do praguicida aldicarb ("chumbinho"): aspectos gerais, clínicos e terapêuticos em cães e gatos. **Ciência Rural**, v.37, n.4, p.1206-1211, 2007.

4 Considerações Finais

Estudos retrospectivos são de grande importância para o conhecimento das enfermidades que acometem uma população de uma determinada região. Os principais diagnósticos encontrados neste estudo tanto em caninos como em felinos, foram as intoxicações, as alterações degenerativas e fibróticas, alterações inflamatórias e alterações neoplásicas. Estes dados indicam que alterações hepáticas são importantes em termos de casuística na clínica e patologia de pequenos animais na região estudada representando um desafio do ponto de vista diagnóstico, uma vez que mesmo que descobertas precocemente, em muitas situações, as possibilidades de tratamento são limitadas. Dessa forma, estudos que classifiquem os distúrbios hepáticos que acometem as populações canina e felina contribuem para ações preventivas na medida que levam a uma melhor compreensão e implicação desses distúrbios e que em consequência, acarretam melhor prognóstico aos animais.

De acordo com os diagnósticos encontrados, evidencia-se a necessidade de padronização do ponto de vista de nomenclatura entre clínicos e patologistas para que os estudos envolvendo alterações hepáticas reflitam números mais fidedignos.

Referências

ANTHONY, P. P.; ISHAK, K. G.; NAYAK, N. C. et al. The morphology of cirrhosis: definition, nomenclature and classification. **Bulletin of the World Health Organization**, n. 55, v. 4, p.521-540, 1977.

BEYON, R. C.; IREDALE, J. P. Is liver fibrosis reversible? **Gut**, n. 46, p. 443-446, 2000.

BOISCLAIR, J.; DORÉ, M.; BEAUCHAMP, L. et al. Characterization of the inflammatory infiltrate in canine chronic hepatitis. **Veterinaty Pathology**, n. 38, p. 628-635, 2001.

BROWN, N. O.; PATNAIK, A. K.; MacEWEN, E. G. Canine hemangiosarcoma: Retrospective analysis of 104 cases. **Journal of the American Veterinary Medical Association**, v. 186, n. 1, p. 56-58, 1985.

BUNCH, S. E.; WATSON, P. J. Capítulo 37: Doenças hepatobiliares do gato. In: NELSON, R. W.; COUTO, C. G.; **Medicina interna de Pequenos animais**. Rio de Janeiro, Elsevier, 5ª edição, Capítulo 37. 2015, p. 520-541.

CAMPBELL, A.; BATES, N. Cats: Ethylene gycol. In: CAMPBELL, A.; CHAPMAN, M. **Handbook of Poisoning in Dogs and Cats**. Oxford, Blackwell Science, 2000. p. 22.

CENTER, S. A. Fisiopatologia, diagnóstico laboratorial, e afecções do fígado. In: ETTINGER, S. J.; FELDMAN, E. C. **Tratado de medicina interna veterinária: moléstias do cão e do gato**. 4. ed. São Paulo:Manole, v. 2, 1997. p. 1745-1816.

CHEEKE, P. R. Copper, vitamin A, and pyrrolizidine alkaloid interactions in livestock and laboratory animals. In: James L.F., Keeler R.F., Bailey Jr. E.M., Cheeke P.R. & Hegarty M.P. **Proceedings. 3rd International Symposium of Poisonous Plants**, Logan, Utah, 1988. Iowa State University Press, Ames. p.175-180. 1992.

CHEEKE, P. R. Toxicity and metabolism of pyrrolizidine alkaloids. **Journal of Animal Science** n. 66, p.2343-2350. 1988.

CHUN, R. Tumores gastrintestinais. In: ROSENTHAL, R. C. **Segredos em oncologia veterinária**. Porto Alegre: Artmed, 2004. p. 163-167.

COTRAN, R. S., KUMAR, V., COLLINS, T. **Patologia Estrutural e Funcional**. 6 ed. Editora Guanabara Koogan. 2000. p.1251.

CRAWFORD, M. A.; SCHALL, W. D.; JENSEN, R. K. et al. Chronic active hepatitis in 26 Doberman Pinscher. **Journal of the American Veterinary Medical Association**, v. 187, n. 12, p. 1343-1350, 1985.

CRAWFORD, M. A.; SCHALL, W. D.; JENSEN, R. K. TASKER, J.B. Chronic active hepatitis in 26 Doberman Pinscher. **Journal of the American Veterinary Medical Association**, v. 187, n. 12, p. 1343-1350, 1985.

CULLEN, J. M., MacLACHLAN, N. J. Liver, biliary system, and exocrine pancreas. In: McGAVIN, M. D., CARLTON, W. W., ZACHARY, J. F. **Special Veterinary Pathology**. 3. ed. Missouri : Mosby, 2001. p. 81-124.

CULLEN, J. M.; POPP, J. A. Tumors of the liver and gall bladder. In: Meuten, D. J. **Tumors in domestic animals**. 4 ed. Ames : Iowa State, 2002. p. 483-508.

CULLEN, J.M. Fígado, sistema biliar e pâncreas exócrino. In: MCGAVIN, D.M., Zachary, J.F. **Bases da Patologia Veterinária**. Rio de Janeiro: Elsevier, 2015. Cap.8, p-393-462.

CULLEN, J. M. and STALKER, M.J. Liver and Biliary System. In: JUBB, K.V.F.; KENNEDY, P.C. and PALMER, N.C. **Pathology of Domestic Animals**. St. Louis: Elsevier. v.2, Cap.2, 2015. p.258-352.

DILL-MACKY, E. Chronic hepatitis in dogs. In: DIMSKI, D. S. **The Veterinary Clinics of North America: Small Animal Practice**. Philadelphia : Saunders, v. 25, n. 2, p. 387-398. 1995.

DIMSKI, D. S. Fígado e pâncreas exócrino. In: GOLDSTON, R. T.; HOSKINS, J. D. **Geriatria e gerontologia - Cão e gato**. São Paulo :Roca, 1999. p. 227-250.

DORIGON, O.; ALMEIDA, A. C. V. R.; COSTA, F. V. A. Intoxicação por paracetamol em gatos. **Revista de Ciências Agroveterinárias**. Lages, n.1, v. 12, p. 88-93, 2013.

FIGHERA R.A; SOUZA T.M., LANGOHR I.; BARROS C.S.L. 2002. Intoxicação experimental por cebola, Allium cepa (Liliaceae), em gatos. **Pesquisa Veterinária Brasileira**, n.22, v.2, p.79-84 2002.

FIGHERA, R.A. et al. Causas de morte e razões para eutanásia de cães da Mesoregião CentroOcidental Rio-Grandense (1965-2004). **Pesquisa Veterinária Brasileira**, v. 28, n. 4, p. 223-230, 2008.

FITZGERSLD, K. T.; Lily toxicity in the Cat.**Topics in Companion Animal Medicine**, v.25, n.4, p. 213-217, 2010.

FRANTZ, F. J.; ZLOTOWSKI, P.; WALD, V. et al. Prevalência de tumores hepáticos primários malignos em cães: um estudo retrospectivo. In: **XXIX Congresso Brasileiro de Medicina Veterinária**, 2002, Gramado, RS. Resumos.

FRIEDMAN, S. L. The cellular basis of hepatic fibrosis: mechanisms and treatment strategies. **The New England Journal of Medicine**. v. 328, n. 25, p. 1828-1835, 1993.

GIANNICO, A. T.; PONCZEK, C. A. C.; JESUS, A. S.; MELCHERT, A., GUIMARÃES-OKAMOTO, P. T. C. Alimentos tóxicos para cães e gatos. **Colloquium Agrariae**, v.10, n.1, p.69-86, 2014.

GIORDANI, C.; SANTIN, R.; CLEFF, M. B. Plantas tóxicas. In: GIORDANI, C.; SANTIN, R.; CLEFF, M. B. **Plantas Medicinais e tóxicas em Pelotas, RS - Usos e cuidados**. Pelotas. Editora e Gráfica Universitária, 2012. p. 52-53.

GONZALEZ, J. R. Contribuição da ultra-sonografia e radiologia na avaliação diagnóstica da cavidade abdominal em pequenos animais. **Clínica Veterinária**, v. 2, n. 10, p. 36-37, 1997.

GRECCO F.B., SCHILD A.L., ESTIMA-SILVA P., MARCOLONGO-PEREIRA C., SOARES M.P. & SALLIS E.S.V. 2010. Aspectos epidemiológicos e padrões de lesões hepáticas em 35 surtos de intoxicação por Senecio spp. em bovinos no sul do Rio Grande do Sul. **Pesquisa Veterinária Brasileira**. 30(5):389-397. 2010.

GROMPE, M. The role of bone marrow stem cells in liver regeneration. **Seminar on Liver Diseases**, v. 23, n. 4, p. 363-371, 2004.

GUPTA, R. C.; ANADON, A. Chapter 50: Fipronil. In: GUPTA, R. C. **Veterinary toxicology: basic and clinical principles**. Amsterdam, Elsevier, Capítulo 50, 2007. p. 506-608.

HAMMER, A. S.; SIKKEMA, D. A. Hepatic neoplasia in the dog and cat. In: DIMSKI, D. S. **The Veterinary Clinics of North America: Small Animal Practice**. Philadelphia: Saunders, , v. 25, n. 2, p. 419-435, 1995.

HARDY, R. M. Chronic Hepatitis - an emerging syndrome in dogs. In: TWEDT, D. C. **The Veterinary Clinics of North America: Small Animal Practice**. Philadelphia : Maple-Vail, , v. 15, n. 1, p. 135-150. 1985.

HIIT, M. E. Doenças inflamatórias do fígado. IN: AUGUST, J. R. **Medicina Interna de Felinos**. 6ª ed. Rio de Janeiro: Elsevier, 2011. 920p.

IBGE, Pesquisa Nacional de Saúde – 2013: Acesso e utilização dos serviços de saúde, acidentes e violências: Brasil, grandes regiões e unidades da federação / **IBGE, Coordenação de Trabalho e Rendimento**. Rio de Janeiro, 100p. 2015. Disponível em: http://biblioteca.ibge.gov.br/visualizacao/livros/liv94074.pdf

ILHA, M. R. S.; LORETTI, A. P.; BARROS, C. S. L. et al. Cirrose biliar em felinos associada à ectasia do ducto cístico e desvios portossistêmicos extra-hepáticos. **Ciência Rural**, v. 34, n. 4, p. 1147-1153, 2004.

JOHNSON, S. E. Afecções do fígado. In: ETTINGER, S. J.; FELDMAN, E. C. **Tratado de medicina interna veterinária: moléstias do cão e do gato**. 4. ed. São Paulo : Editora Manole. v. 2, 1997. p.1817-1879.

JOHNSON, S. E. Afecções do fígado. In: ETTINGER, S. J.; FELDMAN, E. C. **Tratado de medicina interna veterinária: moléstias do cão e do gato**. 4. ed. São Paulo : Editora Manole. v. 2, 1997. p.1817-1879.

LOWES, K. N.; CROAGER, E. J.; OLYNYK, J. K.; et al. Oval cell-mediated liver regeneration: role of cytokines and growth factors**. Journal of Gastroenterology and Hepatology**, n. 18, p. 4-12, 2003.

MAGALHÃES, H. K. N.; SANTOS, L. F. L.; LEITE, A. K. R. M.; RIBEIRO, W. L. C. R.; COUTINHO, B. P. Intoxicação por ivermectina em gato - Relato de caso. **Revista Brasileira de Higiene e Sanidade Animal**. v. 9, n. 1, p. 69-77, 2015.

MAGNE, M. L.; WITHROW, S. J. Hepatic neoplasia. In: TWEDT, D. C. **The Veterinary Clinics of North America: Small Animal Practice**. Philadelphia: Maple-Vail. v. 15, n. 1, p. 243-256. 1985.

MEDEIROS, R. J.; MONTEIRO, F. O.; SILVA, G. C.; NASCIMENTO, A. J. Casos de intoxicações exógenas em cães e gatos atendidos na Faculdade de Veterinária da Universidade Federal Fluminense durante o período de 2002 a 2008. **Ciência Rural**, Santa Maria, v. 39, n.7, p2105-2110, 2009.

MEYER, D. J.; IVERSON, W. O.; TERRELL, T. G. Obstructive jaundice associated with chronic active hepatitis in a dog. **Journal of the American Veterinary Medical Association**, v.176, n. 1, p. 41-44, 1980.

MIZOOKU, H.; KAGAWA, Y.; MATSUDA, K.; OKAMOTO, M. and TANIYAMA, H. Histological and Immunohistochemical Evaluations of Lobular Dissecting Hepatitis in American Cocker Spaniel Dogs. **Journal of Veterinary Medicine Science**. v.75, n.5, p.597–603, 2013

MOSIER, D. Capítulo 2: Doenças vasculares e trombose. In: MCGAVIN M. D.; ZACHARY J. F. **Pathologic Basis of Veterinary Disease**. MosbyElsevier, 5ª edição, Capítulo 2, 2013. p. 60-89.

NOGUEIRA, V. A.; PEIXOTO, T. C.; T FRANÇA, T. N.; CALDAS, S. A.; PEIXOTO, P. V. Intoxicação por monofluoroacetato em animais. **Pesquisa Veterinária Brasileira**, v.31, n.10, p.823-838, 2011.

OBWOLO, M. J.; FRENCH, A. Hepatic cirrhosis in two young dogs. **Veterinary Record**, n. 123, p. 231-232, 1988.

OLIVEIRA, E. C.; ALMEIDA, P. R.; SONNE, L.; PAVARINI, S. P.; WATANBE, T. T. N.; DRIEMEIER, D. Hepatite infecciosa canina em cães naturalmente infectados: achados patológicos e diagnóstico imuno-histoquímico. **Pesquisa Veterinária Brasileira**, Seropédica, RJ, v.31, n.2, p.158-164, 2011.

OLIVEIRA, P; OLIVEIRA, J; COLAÇO, A. Recolha e envio de amostras biológicas para o diagnóstico de intoxicações em carnívoros domésticos. **Revista Portuguesa de Ciências Veterinárias**, v. 97, n. 544, p.161-169, 2002.

PALMES, D.; SPIEGEL, H. U. Animal models of liver regeneration. **Biomaterials**, n. 25, p. 1601-1611, 2004.

PATNAIK, A. K.; HURVITZ, A. I.; LIEBERMAN, P. H. Canine hepatic neoplasms: A clinicopathologic study**. Veterinary Pathology**, n. 17, p. 553-564, 1980.

PATNAIK, A. K.; HURVITZ, A. I.; LIEBERMAN, P. H. et al. Canine bile duct carcinoma. **Veterinary Pathology**, n. 18, p. 439-444, 1981b.

PEDROZO, M. F. M.; SIQUEIRA, M. E. P. B. Solventes de cola: abuso e efeitos nocivos à saúde. **Revista Saúde Pública**, v.23, n.4, p.336-340, São Paulo. 1989.

PINZANI, M.; ROMBOUTS, K. Liver fibrosis: from the bench to clinical targets. **Digestive and Liver Disease**, v. 36, p. 231-242, 2004.

POLDERVAART, J.H.; FAVIER, R.P.; PENNING, L.C.; VAN DEN INGH T.S.G.A.M.; and ROTHUIZEN, J. Primary Hepatitis in Dogs: A Retrospective Review (2002 – 2006). **Journal of Veterinary Internal Medicine**. v.26, p.72-80, 2009.

QUEIROGA, L. B.; GENTILI, A. M.; CAVALCANTI, L. R.; CROSIGNANI, N. O.; POLYDORO, A. S.; NATALINI, C. C.Intoxicação Iatrogênica de um felino por Cloridrato de Bupivacaína. **Acta Scientiae Veterinariae**, n. 37, v.2, p.191-193, 2009.

REIS-GOMES A., MARCOLONGO-PEREIRA C., SALLIS E.S.V., PEREIRA D.I.B., SCHILD A.L., FARIA R.O. & MEIRELES M.C.A. Aflatoxicose em cães na região Sul do Rio Grande do Sul. **Pesquisa Veterinária Brasileira**. n. 34, v.2, p.162-166. 2014.

ROLFE, D. S; TWEDT, D. C. Cooper-associated hepatopathies in dogs. In: DIMSKI, D. S. **The Veterinary Clinics of North America: Small Animal Practice**. Philadelphia: Saunders, 1995, v. 25, n. 2, p. 399-417.

ROTH, L. Interpretation of liver biopsies. In: DIMSKI, D. S. **The Veterinary Clinics of North America: Small Animal Practice.** Philadelphia: Saunders, 1995, v. 25, n. 2, p. 293-303.

ROZZA, D. B. **Lesões hepáticas em cães**. 2003. 104f. Dissertação (Mestrado em Medicina Veterinária) - Universidade Federal de Santa Maria, Santa Maria, 2003.

RUMBEIHA, W. K.; FRANCIS, J. A.; FITZGERSLD, S. D.; NAIR, M. G.; HOLAN, K.; BUGYEI, K. A.; SIMMONS, H. A Comprehensive Study of Easter Lily Poisoning in Cats**. Journal of Veterinary Diagnostic Investigation**, n. 16, v. 6, p.527-541, 2004.

SAFADI, R.; FRIEDMAN, S. L. Hepatic fibrosis: role of hepatic stellate cell activation. **Medscape General Medicine**, v. 15, n. 4, p. 27-38, 2002.

SAPIN, C.F.; MARIANO-SILVA, L.C.; GRECCO-CORRÊA, L.; SILVEIRA, R. M. T.; FERREIRA, V. M.; MOTTA, M. A. A.; GRECCO, F. B. Intoxicação espontânea por Liliumspp em gato doméstico. In: **41º CONBRAVET – Congresso Brasileiro de Medicina Veterinária**, 2014, Gramado. Anais do 41º CONBRAVET – Congresso Brasileiro de Medicina Veterinária, 2014.

SCOTT, D. W.; MILLER, W. H.; GRIFFEN, C. E. **Dermatology of small animals**. 6. ed. Philadelphia: Saunders Company, 2001. 1528 p.

SILVA M.C., FIGHERA R.A., BRUM J.S., GRAÇA D.L., KOMMERS G.D., IRIGOYEN L.F. & BARROS C.S.L. Cirrose hepática em cães: 80 casos (1965-2003). **Pesquisa Veterinária Brasileira**. v.27, n.11, p.471-480; 2007.

SILVA-MARIANO, L.C.; SAPIN, C. F.; BASSI, J. N.; GRECCO-CORREA, L.; MENDEZ, M. C.; GRECCO, F.B. Intoxicação em felinos – estudo de 24 casos. **Revista Nosso Clínico**. n.119, p.24-28. 2016.

SMERDEL; J. P. S.; ZAMBERLAN, V. D.; ANDRADE, S. F. Estudo da reversão da intoxicação experimental por amitraz por via tópica em gatos com o uso de ioimbina. **Colloquium Agrariae**, v. 4, n.1, p. 15-22, 2008.

SPEETI, M.; ERIKSSON, J.; SAARI, S. et al. Lesions of subclinical Doberman Hepatitis. **Veterinary Pathology**, n. 35, p. 361-369, 1998.

SPINOSA, H. S.; GÓRNIAK, S. L.; PALERMO-NETO, J. Toxicologia dos medicamentos. In: SPINOSA, H. S.; GÓRNIAK, S. L.; PALERMO-NETO, J. **Toxicologia aplicada à medicina veterinária**. Barueri: Manole. Capítulo 6, 2008. p.117-189.

STUMPF, A. R. L.; GASPARI, R.; BERTOLETTI, B.; AMARAL, A. S.; KRAUSE, A. Intoxicação por Lírio em um gato. **Veterinária e Zootecnia**, p.527-532, v.21, n.4, 2014.

SUMMERS, B. A.; CUMMINGS, J. F.; LAHUNTA, A. Degenerative diseases of the central nervous system. Metabolic and circulatory disorders. In: SUMMERS, B. A.; CUMMINGS, J. F.; LAHUNTA, A. **Veterinary neuropathology**. St. Louis : Mosby, 1995. p. 208-350.

TABOADA, J.; DIMSKI, D. S. Hepatic encephalopathy: clinical signs, pathogenesis, and treatment. In: DIMSKI, D. S. **The Veterinary Clinics of North America: Small Animal Practice**. Philadelphia : Saunders, 1995, v. 25, n. 2, p. 337-355.

THAMM, D. H. Hepatobiliary tumors. In: MORRIS, J**. Small animal clinical oncology**. 3 ed. Philadelphia : W. B. Saunders Company, 2001. p. 327-334.

THEISE, N.D. Liver and biliary tract. In: KUMAN, V.; ABBAS, A. D.; ASTER, J. **Robbins and Cotran Bases Patológicas das Doenças**. 9. ed. Rio de Janeiro: Elsevier. 2016. p. 845- 906.

THORNBURG, L. P.; ROTTINGHAUS, G.; DENIS, G. et al. The relationship between hepatic copper content and morphologic changes in the liver of West Highland White Terrier. **Veterinary Pathology**, n. 33, p. 656-661, 1996.

TOCHETTO, C. et al. Aspectos anatomopatológicos da leptospirose em cães: 53 casos (1965-2011). **Pesquisa Veterinária Brasileira**, v. 32, n. 5, p. 430-443, 2012.

TORRES M.B.A.M. & COELHO K.I.R. Experimental poisoning by Senecio brasiliensis in calves: quantitative and semi-quantitative study on changes in the hepatic extracelular matrix and sinusoidal cells**. Pesquisa Veterinária Brasileira**. 28(1):43-50 2008.

TOSTES, R. A.; MARIN, B. L.; SANCHES, O. C. Neoplasias hepatobiliares em cães: estudo retrospectivo (1998-2003). **Medvep**, v. 2, n. 7, p. 178-184, 2004.

TWEDT, D. C. Cirrhosis: a consequence of chronic liver disease. In: TWEDT, D. C. **The Veterinary Clinics of North America: Small Animal Practice**. Philadelphia : Maple-Vail, 1985, v. 15, n. 1, p. 151-176.

VASSALO, F. G.; SAKATE, M. Estudo epidemiológico dos casos de intoxicação por animais peçonhentos e rodenticidas na região de Botucatu. In: **XXIII Congresso de Iniciação Científica. Botucatu: Ciência do envelhecimento**, v. 23, p.21-25, 2011.

VINCE, A.R.; HAYES, M.A.; JEFFERSON, B.J. and STALKER, M.J. Sinusoidal endothelial cell and hepatic stellate cell phenotype correlates with stage of fibrosis in chronic liver disease in dogs. **Journal of Veterinary Diagnostic Investigation**. V.28, n.4, p.1-8, 2016.

VULGAMOTT, J. C. Portosystemic shunts. In: TWEDT, D. C. **The Veterinary Clinics of North America: Small Animal Practice**. Philadelphia: Maple-Vail, , v. 15, n. 1, p. 229-242. 1985.

WATSON, P. J. Chronic hepatitis in dogs: a review of current understanding of the aetiology, progression, and treatment. **The Veterinary Journal**, v. 167, p. 228-241, 2004.

WATSON, P.J. Doenças hepatobiliares e do pâncreas exócrino. In: NELSON, R.W., COUTO, G.C**. Medicina Interna de Pequenos Animais**. Rio de Janeiro: Elsevier,. Cap.4, p.501-628. 2015.

WERNER, P.R. Patologia Geral Veterinária Aplicada. São Paulo, Roca. 2010. 371p.

WIGHT, D.G.D. Development, anatomy, physiology, patterns of injury. In: WIGHT, D. G. D. **Liver, biliary tract and exocrine pancreas**. Oxford: Bath, v. 11, 1994. p. 1-52.

XAVIER, F. G.; RIGHI, D. A.; SPINOSA, H. S. Toxicologia do praguicida aldicarb (“chumbinho”): aspectos gerais, clínicos e terapêuticos em cães e gatos. **Ciência Rural**, v.37, n.4, p.1206-1211, 2007.

YOSHIOKA, K.; ENAGA, E.; TANIGUCHI, K. et al. Morphological characterization of ductular reactions in canine liver diseases. **Journal of Comparative Pathology**, v. 130, p. 92-98, 2004.

ZAWIE, D. A.; GILBERTSON, S. R. Interpretation of canine liver biopsy. A clinician´s perspective. In: TWEDT, D. C. **The Veterinary Clinics of North America: Small Animal Practice**. Philadelphia: Maple-Vailv, 15, n. 1, p. 67-76. 1985.