

Protocolo e Pressupostos da Técnica de Apicificação com Barreira de MTA para Dentes Imaturos Necróticos

Protocol and Assumptions of the Apexification Technique with MTA Barrier for Necrotic Immature Teeth

por Gabriel Nunes Valduga¹, Mayana Peres Furtado¹ e Eduardo Luiz Barbin²

¹Acadêmico(a) da Faculdade de Odontologia da Universidade Federal de Pelotas, Pelotas/RS, Brasil.

²Professor Associado da Faculdade de Odontologia, Universidade Federal de Pelotas, Pelotas/RS, Brasil.

VALDUGA, Gabriel Nunes; FURTADO, Mayana Peres; BARBIN, Eduardo Luiz. **Protocolo e pressupostos da técnica de apicificação com barreira de mta para dentes imaturos necróticos**. Plataforma de Ensino Continuo de Odontologia e Saúde (PECOS), Pelotas, 2021. Disponível em: <www.ufpel.edu.br/pecos>. Acesso em: 11 jan. 2021.

O objetivo deste trabalho foi evidenciar a atualidade, importância e benefícios da apicificação de dentes traumatizados com polpa necrosada e ápice aberto com ênfase na técnica da barreira por MTA descrevendo o protocolo clínico bem como seus pressupostos. O método utilizado nesta pesquisa foi o de uma revisão da literatura científica específica das áreas Endodontia e Traumatologia Dentária, bem como análise das citações diretas e indiretas realizadas pelos autores. Observações preliminares sugerem, para o tratamento do referido quadro clínico, citado anteriormente, a barreira por MTA como alternativa ao método tradicional com hidróxido de cálcio. Considerando que o guia da IADT para o tratamento das injúrias dentais traumáticas em dentes permanentes indica a terapêutica endodôntica apropriada para o estágio de desenvolvimento da raiz na dependência do diagnóstico decorrente da injúria traumática, ele não especifica as etapas da terapia em si. Portanto, observa-se a necessidade de relatar e publicar aspectos terapêuticos endodônticos específicos (protocolos clínicos e pressupostos técnicos e científicos) que possam orientar estudantes e egressos dos cursos de odontologia em seus tratamentos.

Palavras-chave: fechamento apical; apicificação; barreira por MTA; MTA; ápice aberto.

VALDUGA, Gabriel Nunes; FURTADO, Mayana Peres; BARBIN, Eduardo Luiz. **Protocol and assumptions of the apexification technique with mta barrier for necrotic immature teeth**. Plataforma de Ensino Continuo de Odontologia e Saúde (PECOS), Pelotas, 2021. Disponível em: <www.ufpel.edu.br/pecos>. Acesso em: 11 jan. 2021.

The objective of this work was to highlight the timeliness, importance and benefits of traumatized teeth apexification with necrotic pulp and open apex with emphasis on the technique of the barrier by MTA describing the clinical protocol as well as its assumptions. The method used in this research was a review of the specific scientific literature of the Areas: Endodontics and Dental Traumatology, as well as analysis of direct and indirect citations performed by the authors. Preliminary observations suggest, for the treatment of this clinical picture, mentioned above, the barrier by MTA as an alternative to the traditional method with calcium hydroxide. Considering that the IADT guide to the treatment of traumatic dental injuries in permanent teeth indicates the appropriate endodontic therapy for the stage of root development in dependence on the diagnosis resulting from traumatic injury, it does not specifies the stages of therapy itself. Therefore, we observe the need to report and publish specific endodontic therapeutic aspects (clinical protocols and technical and scientific assumptions) that can guide students and graduates of dentistry courses in their treatments.

Keywords: apical closure; apexification; barrier by MTA; MTA; open apex.

Esta obra foi publicada originalmente como Trabalho de Conclusão de Curso da Faculdade de Odontologia (FO) da Universidade Federal de Pelotas (UFPel) de Gabriel Nunes Valduga (VALDUGA, 2021).

Coordenação, Capa, Formatação, Edição e Divulgação: Mayana Peres Furtado e Eduardo Luiz Barbin.

Revisão: Ana Regina Romano, Giana da Silveira Lima e Júlio César Emboava Spanó.

PEE - Projeto de Ensino Endodontia. <<https://ava.ufpel.edu.br/pre/course/view.php?id=1234>>.

PECOS - Plataforma de Ensino Continuo de Odontologia e Saúde <www.ufpel.edu.br/pecos>.

Pelotas, RS., 2021.

Como Citar este Conteúdo

VALDUGA, G. N.; FURTADO, M. P.; BARBIN, E. L. **Protocolo e pressupostos da técnica de apicificação com barreira de mta para dentes imaturos necróticos**. Plataforma de Ensino Continuo de Odontologia e Saúde (PECOS), Pelotas, 2021. Disponível em: <www.ufpel.edu.br/pecos>. Acesso em: 23 fev. 2021.

1 Introdução

Nos serviços de atendimento de pacientes com injúrias traumáticas em dentes permanentes da FO-UFPel, que são o módulo de Traumatologia Dentoalveolar da Unidade de Traumatologia e Prótese Bucomaxilofacial (UTPBMF) e os Projetos de Extensão CETAT e PROAT, há a necessidade de atender à alta demanda de pacientes que procuram o atendimento, tornando o serviço mais inclusivo.

O tratamento mais curto e definitivo, mas, ainda sim, com altas taxas de sucesso, resolutividade e de acordo com o estágio atual da ciência, que possa reduzir o período de retenção dos usuários dos serviços públicos de saúde (policlínica escola), tenderia a abrir mais vagas de atendimento para novos pacientes.

No entanto, as obturações endodônticas definitivas com guta-percha e cimento obturador, em dentes permanentes traumatizados, esbarram na possibilidade das reabsorções radiculares exporem o material utilizado, principalmente os plásticos, à reabsorção pelo organismo e veiculação de produtos químicos na corrente sanguínea; além da guta-percha poder permanecer retida intraóssea, existe a dificuldade da obturação tradicional em dentes com rizogênese incompleta pelas condições morfológicas de paredes dentinárias radiculares delgadas, abertura apical pronunciada e alta frequência de paredes divergentes para apical.

Este trabalho é uma resposta à demanda citada no sentido de se buscarem alternativas de tratamento, resolutivas e definitivas, que contemplem a necessidade de uma terapêutica sem maiores riscos para os tecidos dentários e atendendo as recentes exigências da equipe de saúde com respaldo na literatura técnica e científica atual no qual pudesse suportar protocolos clínicos referenciados.

Em conjunto com este artigo, há outros dois trabalhos que desenvolvem aspectos clínicos relacionados ao tratamento de dentes imaturos e apresentam protocolos clínicos, a saber: *“Pulpotomia Parcial e Capeamento na Abordagem do Tecido Pulpar Exposto em Dentes Permanentes com Traumatismos Dentoalveolares”* (obra no prelo) e *“Terapêutica para Dentes Imaturos com Polpa Não Vital: Revascularização”* (obra no prelo).

Objetivou-se contextualizar as técnicas de fechamento apical de dentes imaturos (ápice aberto) necróticos e evidenciar a atualidade, a importância e os benefícios da apicificação com material biocerâmico (MTA) descrevendo seu protocolo clínico, bem como seus pressupostos, desfechos favoráveis e

desfavoráveis (riscos / efeitos adversos), alternativas de tratamento, bem como outras informações relevantes.

2 Material e Método

O método utilizado nesta pesquisa foi o de uma revisão da literatura científica específica das áreas Endodontia e Traumatologia Dentoalveolar, com enfoque em um protocolo clínico obturador pela Técnica de Apicificação com Barreira de MTA que estabelece e/ou promove o fechamento apical, por meio da leitura pormenorizada, discussões dialéticas e análise das obras que descrevem a referida técnica.

Os termos de busca empregados na obtenção dos artigos técnicos e científicos incluíram “MTA apical plug”, “immature tooth”, “open apex”, “necrotic pulp”, “apicification”, “MTA apical barrier”, “calcium sulfate”, “artificial floor” e suas variações. Livros texto também foram incluídos. Consideraram-se, como critérios de inclusão, o que segue: se os artigos contemplavam descrições e embasamento de técnicas de apicificação e correlatas, bem como qualidade metodológica e pequena incidência de vieses. Como critérios de exclusão, a ausência de descrição de técnica de apicificação e correlatas, ausência de embasamento em evidências técnicas e científicas, baixa qualidade metodológica e presença significativa de vieses.

As buscas foram realizadas por meio de “web search engine” e/ou nas principais bases de dados da área da saúde.

À semelhança do realizado por Agrafioti et al. (2017), as referências dos artigos previamente selecionados constituíram uma fonte de trabalhos, sendo alguns incluídos no presente estudo.

3 Dentes Imaturos Necróticos no Contexto das Injúrias Dentais Traumáticas

Torabinejad et al. (2017) observaram que o trauma foi a etiologia mais comum (de 60 a 62%) da necrose pulpar de dentes permanentes imaturos. O guia para manejo das injúrias dentais traumáticas sobre fraturas e luxações em dentes permanentes da “International Association of Dental Traumatology (IADT)” de Diangelis e colaboradores (2012, p. 361; 2016, p. 361) e de Bourguignon et al. (2020) sugerem para alguns diagnósticos (ex.: fratura de esmalte e dentina complicada com ápice fechado), o tratamento endodôntico, sem discriminá-lo ou detalhá-lo. Para desfechos desfavoráveis, recomenda a terapia endodôntica

apropriada para o estágio de desenvolvimento da raiz, porém não apresenta as especificidades do procedimento clínico endodôntico para cada caso (DIANGELIS et al., 2012 e 2016, p. 361).

Diangelis et al. (2012 e 2016, p. 364) e Bourguignon et al. (2020) apresentaram uma especificidade pontual da terapêutica endodôntica de dentes com fraturas radiculares e necrose pulpar: tratar o canal do segmento coronário até a linha de fratura. Bourguignon et al. (2020) acrescentam a possibilidade de dificuldade na determinação do CRT, pois o plano de fratura frequentemente é oblíquo, o prognóstico é favorável para o segmento apical que raramente exhibe alterações patológicas e necessidade de tratamento e, em adição, apontam que a terapia de apicificação pode ser necessária.

Diangelis et al. (2012 e 2016, p. 365) citam, no caso das luxações extrusivas, tratamento endodôntico sem detalhamento. Em caso de desfecho desfavorável, terapia endodôntica apropriada para o estágio de desenvolvimento da raiz (DIANGELIS et al., 2012 e 2016, p. 365; BOURGUIGNON et al., 2020, Tabela 11).

Bourguignon et al. (2020, Tabela 11) ampliam as considerações endodônticas para as luxações extrusivas no que se refere à reabsorção inflamatória externa (relacionada à infecção) que, caso ocorra, o tratamento do canal radicular deve ser iniciado imediatamente, com o uso inicial de uma medicação corticoide/antibiótica, que é seguido por hidróxido de cálcio, sendo que, alternativamente, o hidróxido de cálcio pode ser usado como única medicação intracanal. Abbott (2016) aponta que a pasta Ledermix (Haupt Pharma GmbH, Wolfratshausen, Germany) corticoide/antibiótica apresenta efetiva ação no controle da reabsorção inflamatória externa (relacionada à infecção).

Diangelis et al. (2012 e 2016, p. 366) considerando as luxações laterais, e em caso de necrose pulpar, indicam o tratamento endodôntico, sem detalhá-lo, exceto em seu objetivo: o de prevenir reabsorção radicular. Ainda considerando os desfechos desfavoráveis, há a recomendação de terapêutica endodôntica apropriada para o estágio de desenvolvimento da raiz.

Bourguignon et al. (2020, Tabela 12), considerando as luxações laterais, em dentes imaturos, ampliam o detalhamento do tratamento endodôntico, dando conta de que a revascularização espontânea (natural) pode ocorrer. Mas se a polpa se tornar necrótica e houver sinais de reabsorção externa inflamatória (relacionada à infecção), o tratamento do canal radicular deve ser iniciado o mais rápido possível. Os autores consideram ainda que os procedimentos endodônticos adequados para dentes imaturos devem ser utilizados. Por outro lado, no caso dos dentes com

formação radicular completa, a polpa provavelmente se tornará necrótica e, sendo assim, o tratamento do canal radicular deve ser iniciado, usando um antibiótico corticosteroide (Ledermix) ou hidróxido de cálcio como medicamento intracanal para prevenir o desenvolvimento de reabsorção externa inflamatória (relacionada à infecção).

Diangelis et al. (2012 e 2016, p. 366), no caso das luxações intrusivas, especificam tratamento endodôntico com obturador temporário contendo hidróxido de cálcio [possivelmente, pasta de hidróxido de cálcio], bem como quando iniciar o tratamento: de 2 a 3 semanas depois da cirurgia [de reposicionamento]. Em caso de desfecho desfavorável, terapia endodôntica apropriada para o estágio de desenvolvimento da raiz.

Bourguignon et al. (2020, Tabela 13), com relação às luxações intrusivas, ampliam o detalhamento terapêutico endodôntico destacando que nos dentes com formação radicular incompleta, pode ocorrer revascularização espontânea da polpa. No entanto, se for observada a necrose pulpar e infecção endodôntica (gangrena pulpar) ou que há sinais de reabsorção externa inflamatória (relacionada à infecção), nas consultas de acompanhamento, o tratamento do canal radicular é indicado e deve ser iniciado o mais rápido possível quando a posição do dente permitir. Procedimentos endodônticos adequados para dentes imaturos devem ser utilizados. Nos dentes com formação radicular completa, a polpa quase sempre se torna necrótica. O tratamento do canal radicular deve ser iniciado em duas semanas ou assim que a posição do dente permitir, usando uma pasta antibiótico/corticosteroide (Ledermix) ou hidróxido de cálcio como medicação intracanal. O objetivo deste tratamento é impedir o desenvolvimento de reabsorção externa inflamatória (relacionada à infecção).

Cabe ressaltar que segundo Lopes e Siqueira (2013, p. 815), o incisivo central superior (ICS) é o dente mais envolvido nos traumatismos dentoalveolares (80% dos casos), seguidos dos incisivos laterais superiores (ILS) e, na sequência, pelos incisivos inferiores (ICI e ILI), sendo que a idade mais comum de ocorrência dos traumas é de oito a doze anos, época em que boa parte das raízes ainda estão em formação, principalmente nos casos do sexo masculino, considerando que Nolla (1960) relata que as raízes dos ICSs estão completamente formadas aos 11 anos de idade (meninos) e 10 anos (meninas); para o ILS, 12 (meninos) e 11 (meninas); ICI, 10 (meninos) e 8 anos e meio (meninas) e ILI, 10 anos e meio (meninos) e 9 anos e oito meses (meninas).

No caso das avulsões de dentes permanentes, os tratamentos elencados por Andersson et al. (2012, p. 90) e Fouad et al. (2020, p. 3 - 6) são vinculados às combinações entre o estágio de desenvolvimento do dente (ápice aberto versus fechado) e as condições do reimplante, estas relacionadas ao momento de sua realização (antes do atendimento clínico/célere/imediato versus em até 60 minutos versus após 60 minutos), levando ainda em consideração as condições de armazenamento/transporte extra oral (meio de armazenamento apropriado versus meio inapropriado/seco) caso não tenha sido possível o reimplante/recolocação do dente no local do acidente. Desta forma, os autores vinculam os tratamentos a seis (6) combinações ou condições clínicas relacionadas ao dente avulsionado (Figura 1).

Condutas	Condições Clínicas
Reimplantar dente com vistas à revascularização espontânea ¹	AA/RI AA/R<60min AA/R>60min
Tratamento Endodôntico ²	AF/RI AF/R<60min AF/R>60min
AA - Ápice Aberto. AF – Ápice Fechado R>60min - Reimplante após 60 minutos no meio externo. R<60min – Reimplante antes dos 60 minutos em meio externo. RI – Reimplante Imediato.	

¹ Caso a revascularização espontânea não ocorra, considerar apicificação, REP ou tratamento endodôntico.

² Realizar duas semanas depois do reimplante, independente da remoção ou não da contenção.

Figura 1 - Quadro ilustrativo da relação entre condutas e condições clínicas Fouad et al. (2020, p. 3 - 6).

Fouad et al. (2020, p. 3 - 6) mantém as indicações de Andersson et al. (2012, p. 90), nas diretrizes para manejo das injúrias dentais traumáticas (avulsões de dentes permanentes), e sugerem que a terapêutica endodôntica é necessária nos casos de avulsão de dentes permanentes com ápice fechado.

No entanto, Fouad et al. (2020, p. 3 - 6) desconsidera a possibilidade de realizar o tratamento endodôntico com o dente fora do alvéolo como descrevia Andersson et al. (2012, p. 90) e sugere que a terapia endodôntica tenha início duas semanas após o reimplante.

Considerando Fouad et al. (2020, p. 3 - 6), nas avulsões, o melhor prognóstico é visto no reimplante imediato. Na impossibilidade do reimplante, o meio de armazenamento para transporte até a clínica odontológica torna-se importante, para o prognóstico mais favorável, sendo que os meios considerados apropriados são o leite e o “Hanks’ Balanced Salt Solution (HBSS)”, fisiológicos, bem como a

saliva (em recipiente) e a solução fisiológica. A água é menos adequada, mas é melhor que o transporte a seco.

Os seguintes sinais e sintomas sinalizam o desfecho desfavorável, a saber:

=> dente apresenta-se sintomático;

=> excessiva mobilidade do elemento dental;

=> nenhuma mobilidade (anquilose),

- dente apresenta som metálico ao teste de percussão (anquilose);

=> Evidências radiográficas de reabsorção radicular (reabsorção inflamatória, reabsorção relacionada à infecção endodôntica ou reabsorção por substituição ou anquilose),

- [ressalta-se que a reabsorção radicular inflamatória e/ou relacionada à infecção endodôntica associa-se, com certa frequência, a reabsorção óssea perirradicular];

=> ausência de continuidade da formação da raiz de dentes imaturos.

No caso de dentes permanentes com ápice aberto avulsionados e reimplantados antes da chegada do paciente ao consultório odontológico (AA/RI), Fouad et al. (2020, p. 3 - 6) mantém a indicação de Andersson et al. (2012, p. 90) de que a conduta a ser seguida, depois do reimplante, em linhas gerais, é a de acompanhar o paciente com vistas no potencial de continuidade da rizogênese (apicigênese) contando com a capacidade do organismo de substituir o tecido pulpar [isquêmico] por meio da revascularização espontânea da cavidade endodôntica. Caso a revascularização espontânea do espaço pulpar não ocorra (desfecho desfavorável), deve-se iniciar a terapia de apicificação, o Processo de Regeneração com manejo Endodôntico (REP) ou o tratamento do canal radicular. Embora ocorram exceções ao prognóstico, tal recomendação é estendida por Fouad et al. (2020, p. 3) também para os casos AA/R<60min e AA/R>60min.

De acordo com Andersson et al. (2012, p. 93) e Fouad et al. (2020, p. 3 - 6), as evidências clínicas que indicam o fracasso da revascularização [espontânea] do espaço pulpar são as seguintes:

=> paciente pode ou não apresentar sintomas;

=> dente apresenta-se sintomático;

- dor leve, moderada ou severa (ESTRELA et al., 1996),

- dor espontânea e dor provocada (GIULIANI et al., 2002);

=> excessiva mobilidade do elemento dental ou;

- => nenhuma mobilidade (anquilose),
- dente apresenta som metálico ao teste de percussão (anquilose)
- aspecto de infraposição da coroa dental (anquilose);
- => evidências radiográficas radiolúcidas;
- => evidências de reabsorção radicular relacionadas a) à infecção (inflamatória) e b) à anquilose (substitutiva), ou ambas;
- Reabsorção de Superfície ou “Surface Resorption”, Reabsorção por Substituição ou “Replacement Resorption”, Reabsorção Inflamatória ou “Inflammatory Resorption” (ANDREASEN; ANDREASEN,1994),
- [Deus (1992) relaciona a polpa dental necrótica e infectada associada à lesão no periápice com a Reabsorção Dentária Radicular Patológica Inflamatória Externa Apical],
- Segundo Felipe et al. (2006, p. 8) a reabsorção de raiz e de osso pode ser caracterizada pela presença de poucas células clásticas associadas a um cimento reparador sobre as áreas previamente reabsorvidas, indicando a evolução do processo de reparo.
- => ausência de continuidade da formação da raiz.

Os aspectos clínicos e radiográficos que indicam o desfecho favorável da revascularização [espontânea] do espaço pulpar podem ser observados na obra de Andersson et al. (2012, p. 93) e, mais recentemente, na de Fouad et al. (2020).

De acordo com Fouad et al. (2020, p. 3), os dentes permanentes com ápice aberto avulsionados recebem o mesmo tratamento, independentemente do momento do reimplante (ou do tempo fora do alvéolo) ou, caso não tenha sido possível realizá-lo, do meio de armazenamento e transporte até o consultório odontológico. A conduta terapêutica é a de reimplantar o dente sem tratamento endodôntico e tem o objetivo de permitir a revascularização espontânea (natural) do espaço pulpar e de prover a continuidade da rizogênese, mas deve ser sempre ponderado o risco de reabsorção radicular relacionada à infecção (inflamatória) e relacionada à anquilose (substitutiva), ou à ambas. Caso a revascularização [espontânea] não aconteça, deve-se iniciar a terapia de apicificação, a REP ou o tratamento endodôntico. Os indicadores do desfecho desfavorável da Revascularização também são iguais aos relatos para dentes com ápice fechado. Cabe salientar que a reabsorção radicular pode evoluir rapidamente em crianças (ANDERSSON et al., 2012, p. 91; FOUAD et al., 2020).

Andersson et al. (2012, p. 91) relataram na versão anterior do guia da IADT que o uso de antibiótico tópico, na superfície externa da raiz dental, poderia elevar as chances de sucesso da revascularização espontânea do espaço pulpar e do reparo periodontal com o uso, por exemplo, da minociclina (“minocycline”) ou da doxiciclina (“doxycycline”), empregadas de acordo com a seguinte sistemática: embeber/mergir o dente, por cinco (5) minutos, em solução de 1mg do antibiótico diluído em 20 mL de solução salina, antes do reimplante. Porém Fouad et al. (2020), no novo Guia da IADT, consideram não ser possível recomendar o tipo, a duração e a metodologia de aplicação de antibiótico tópico na superfície radicular externa com vistas a melhorar a revascularização espontânea pela ausência de evidências baseadas em estudos em humanos.

Cabe refletir que, no planejamento terapêutico, a chance de sucesso da revascularização do espaço pulpar necrótico (revascularização terapêutica com manejo endodôntico) deve ser ponderada com o risco do tratamento não responder, do desfecho desfavorável manifestar-se por meio da infecção endodôntica e da reabsorção radicular relacionada à infecção, à anquilose ou à ambas e de sua evolução poder ocorrer muito rapidamente em crianças (ANDERSSON et al., 2012, p. 91; FOUAD et al., 2020). Nos casos em que a conduta clínica de escolha for pela revascularização [terapêutica ou com manejo endodôntico], é indicado o acompanhamento três meses após sua realização para avaliar o sucesso ou insucesso (desfecho desfavorável), e caso não haja sinais e/ou sintomas que indiquem a ocorrência da revascularização, pode-se lançar mão da técnica de apicificação, sendo ela pelo meio tradicional, também denominada como apicificação pelo uso prolongado de Hidróxido de Cálcio, ou pela técnica da barreira de material biocerâmico (ex.: MTA) ou, ainda, apicificação pelo uso de barreira artificial apical (TROPE, 2010, p. 322; AGRAFIOTI et al., 2017, p. 274).

O grau de detalhamento das intervenções endodônticas aumentou, no Guia da IADT, de Andersson et al. (2012) para Fouad et al. (2020), mas não ao nível de se disponibilizarem protocolos e procedimentos. No entanto, algumas condutas são consideradas pelos autores, como a) o isolamento absoluto com posicionamento do grampo em dentes vizinhos; b) o emprego da medicação intracanal com hidróxido de cálcio, pelo período de até um mês, seguida pela obturação endodôntica; c) uso de medicação intracanal de corticosteroide ou antibiótico-corticosteroide com função anti-inflamatória e antirreabsortiva, aplicada imediatamente ou logo após o

reimplante por pelo menos seis semanas, considerando os cuidados para se evitar o escurecimento dental. Nos casos em que a reabsorção radicular relacionada à anquilose (substitutiva) é esperada, o canal pode ser preenchido com pasta de hidróxido de cálcio para prevenir a infecção endodôntica ao longo do tempo. Sendo assim, insistir na obturação do canal radicular com guta-percha e cimento endodôntico seria inadequado, pois, com a evolução da reabsorção radicular, o material obturador restaria inserido no tecido ósseo, suscitando sua remoção cirúrgica no caso do implante dental ser escolhido como meio reabilitador (ABBOTT, 2016; FOUAD et al., 2020).

Segundo Leonardo (2008), repercutindo Léa Assed Bezerra da Silva, a pasta de hidróxido de cálcio deve ser avaliada mensalmente e permanecer no canal radicular por, no máximo, dois meses. Já na visão de Anusavice et al. (2013, p. 333), o hidróxido de cálcio necessita ser trocado de três em três meses. No entanto, Lopes e Siqueira (2015) sugerem que o canal preenchido com a medicação hidróxido de cálcio deva ser avaliado a cada três meses e se o canal estiver preenchido e a barreira de tecido duro ainda não estiver presente, poder-se-ia mantê-la por mais três meses, mas se observada a ausência da medicação e o objetivo de sua utilização não tenha sido atingido, deverá ser feita a sua substituição. Na literatura, temos como o padrão ouro para comparação a outros tratamentos de dentes permanentes com rizogênese incompleta e com polpa não vital, a técnica convencional de apicificação que utiliza o hidróxido de cálcio para estimular a barreira de tecido duro. No entanto, alguns trabalhos recentes têm optado por utilizar a apicificação com “plug” de MTA como padrão de escolha (NICOLOSO et al., 2016, p. 222 e 223).

Por meio de Bourguignon et al. (2020) e Fouad et al. (2020), pode-se observar que Abbott (2016) recomendam a utilização da pasta Ledermix (Haupt Pharma GmbH, Wolftratshausen, Germany) corticoide/antibiótica (Figura 2) para o controle da reabsorção inflamatória externa (relacionada à infecção) de dentes acometidos por injúria dental traumática. Sua aplicação deve ter início o mais cedo possível e mantida, no canal, por seis semanas (BOURGUIGNON et al., 2020; FOUAD et al., 2020) ou, ao menos, pelos primeiros três meses (ABBOTT, 2016), sendo que, no caso de dentes imaturos, três curativos por quatro semanas cada e, em dentes maduros, dois curativos por seis semanas cada. Em seguida, o canal é medicado com pasta de hidróxido de cálcio (ABBOTT, 2016, p. 89).

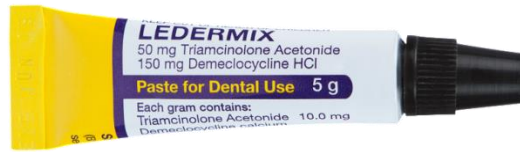

Figura 2 – Pasta dental corticoide/antibiótica (tetraciclina) Ledermix (Haupt Pharma GmbH, Wolfratshausen, Germany). Composição: “Demeclocycline calcium equivalent to Demeclocycline hydrochloride (30 mg/g) + Triamcinolone acetonide (10 mg/g)” (ABBOTT, 2016; HPRÁ, 2019).
Fonte: <<https://www.ridleydental.com/>>.

Segundo Trope (2010), os antibióticos tópicos para o controle da infecção endodôntica vem sendo estudados e utilizados clinicamente. Três antibióticos destacam-se na literatura pela sua efetividade antimicrobiana no canal radicular e capacidade de prover condições para o reparo apical: ciprofloxacina, metronidazol e minociclina. O preparo da medicação intracanal com quantidades iguais dos três antibióticos citados em um veículo (solução fisiológica ou glicerina) e em consistência de dentífrico é denominado de Pasta Triantibiótica. Algumas variações da pasta original têm sido usadas, resultando em sucesso. Dentre elas cabe citar a remoção da minociclina, que causa a coloração do tecido dentinário ou também pode ser feita a substituição dela pelo Cefaclor (TROPE, 2010, p. 314, 320). Cabe salientar que os antibióticos citados não contêm anel beta-lactâmico (TEIXEIRA, 2013, p. 35).

A possibilidade da necessidade do tratamento endodôntico em dentes com traumatismo alvéolodental restringe a espiantagem à face vestibular dos dentes maxilares (ANDERSSON et al., 2012, p. 92; FOUAD et al., 2020, p. 7).

Observam-se, portanto, nos guias da IADT (ANDERSSON et al., 2012 e DIANGELIS et al., 2012), uma carência de especificações clínicas endodônticas relativas aos protocolos clínicos de preparo biomecânico, de indicação e/ou preparo de medicações intracanaís e de obturação dos canais radiculares dos dentes acometidos por injúrias dentais traumáticas. Os guias da IADT publicados no ano de 2020 (BOURGUIGNON et al., 2020 e FOUAD et al., 2020), embora ampliem o detalhamento dos tratamentos endodônticos relacionados às injúrias dentais traumáticas, não disponibilizam especificações clínicas endodônticas: tais como protocolos clínicos de apicificação, de PBM/PQM ou limpeza do canal radicular, e de obturação dos canais radiculares, nem o preparo de medicações intracanaís para os casos de dentes acometidos por injúrias dentais traumáticas.

Refletindo sobre o relato de Andersson et al. (2012, p. 91) e FOUAD et al. (2020), poder-se-ia considerar que existem dois tipos fundamentais de revascularização do espaço pulpar:

- a) uma na qual a revascularização ocorre sem o manejo terapêutico da cavidade endodôntica, depois do reimplante de dente permanente com ápice aberto avulsionado (espontânea/natural),
- b) outra que ocorre após o manejo do compartimento pulpar por meio da implementação de métodos que promovam a revascularização (REP e Revitalização/Revascularização com Manejo Endodôntico).

Outras reflexões realizadas a partir da obra de Andersson et al. (2012, p. 93) e mantidas no guia mais recente da IADT (FOUAD et al., 2020) são a) que a revascularização [espontânea] do espaço pulpar pode evoluir para um desfecho desfavorável, e que b) os métodos para promover a revascularização com manejo do espaço pulpar ainda não estão incluídos como recomendações terapêuticas no guia para manejo das injúrias dentais traumáticas de 2020, sendo que eles os incluem em áreas futuras que necessitam de mais discussão e pesquisa.

Em resumo, a intervenção endodôntica dos dentes que sofreram injúrias dentais traumáticas é necessária quando ocorre a avulsão de dentes com ápice fechado (FOUAD et al., 2020) ou quando a revascularização espontânea de dentes avulsionados, com ápice aberto, evolui para um desfecho desfavorável ou em traumas dentais sem avulsão que evoluíram para necrose pulpar (BOURGUIGNON et al., 2020).

Cabe destacar também que além das injúrias dentais traumáticas, dentes acometidos por cárie profunda em crianças e adolescentes podem ter como consequência a necrose pulpar dos elementos que estiverem em estágio de rizogênese incompleta, ocasionando a interrupção do desenvolvimento da raiz, que origina paredes dentinárias radiculares delgadas e vulneráveis à fratura e aberturas apicais amplas, e por esses motivos, há um aumento do nível de dificuldade no momento da obturação, sendo de alta relevância a utilização de protocolos e tratamentos adequados, por exemplo, como a apicificação, com o intuito de promover o fechamento apical com a barreira de tecido duro, viabilizar a obturação e induzir o reparo dos tecidos periapicais (NICOLOSO et al., 2016, p. 217).

4.4 Pressupostos da Terapêutica de Dentes Imaturos Necróticos com Material Biocerâmico

Em função da injúria traumática dentoalveolar, eventualmente, o tecido da cavidade pulpar sofre necrose (morte celular) e/ou gangrena pulpar (infecção endodôntica), já que, na maioria dos casos, os dentes não vitais são infectados (TROPE, 2010, p. 313), sendo que tais condições são irreversíveis e fazem com que haja a necessidade de uma terapêutica endodôntica que geralmente envolve limpeza e modelagem conseguidas por meios físicos, ex.: irrigação e aspiração concomitantes, químicos, ex.: ação das substâncias irrigadoras e mecânicos, ex.: instrumentação (LEONARDO, 2008), com a intenção de promover, em um primeiro momento, a desinfecção do canal radicular e, em consequência, o reparo do periodonto apical (TROPE, 2010). Após o controle da infecção, há, portanto, condições tanto para a obturação endodôntica quanto para a revascularização terapêutica (com manejo endodôntico) e até mesmo para a Apicificação tradicional ou com material biocerâmico, utilizando os chamados “seal-providing materials”, que como exemplos podemos citar o MTA, o hidróxido de cálcio, a mistura enriquecida com cálcio (“calcium-enriched mixture - CEM”) ou a medicação com o nome fantasia “Biodentine” para constituir a barreira artificial (ALHADAINY et al., 1998, p. 723; AGRAFIOTI et al., 2017).

Há também algumas outras causas de dentes com ápice aberto, são elas: periodontite periapical crônica que acaba levando a uma reabsorção apical, destruição da constrição apical durante o debridamento mecânico, reabsorção apical devido ao trauma, apicectomia sem o uso de “root-end filling materials”, como o MTA, e fratura horizontal da raiz (AGRAFIOTI et al., 2017, p. 273).

Lopes e Siqueira (2015, p. 1372) atentam que, nos casos de dentes imaturos (rizogênese incompleta), em função das paredes dentinárias do canal radicular apresentarem-se delgadas (vulneráveis à fratura) e muitas vezes divergentes para apical, do diâmetro do canal radicular e da abertura apical serem amplos, a ação mecânica dos instrumentos deve ser suave, não contemplando, na totalidade, a modelagem e, até mesmo, a limpeza que, desta forma, deve ser complementada pela medicação intracanal, ou seja, a pasta de hidróxido de cálcio (TROPE, 2010). Os autores ainda levantam o problema de a abertura apical ampla elevar o risco de extravasamento de material obturador para o periodonto apical. Dentes imaturos e com polpa não vital permanecem com o ápice aberto e com paredes de dentina radicular delgadas e curtas. Por esta razão, durante ou após o tratamento, ainda há a

possibilidade de fratura do dente onde ocorreu a intervenção e é de bom alvitre que o paciente seja informado desta possibilidade. É interessante salientar que quando oportuno, o tratamento dos dentes imaturos necróticos seja feito em apenas uma consulta (AGRAFIOTI et al., 2017, p. 275).

De acordo com um estudo sobre a utilização da pasta de hidróxido de cálcio antes da inserção do “plug” de Mineral Trióxido Agregado (MTA), foram utilizados dentes extraídos de animais da espécie canina, onde foram divididos em dois grupos: o primeiro grupo, onde o tratamento consistia na utilização apenas do MTA e o segundo grupo, no qual foi utilizada a pasta de hidróxido de cálcio uma semana antes do uso do MTA. Os resultados demonstraram que no segundo grupo houve um fechamento incompleto da barreira, ao contrário do grupo um, onde houve a formação de uma barreira de tecido duro completa, o que não significa que após um tempo maior de “follow up” do segundo grupo, não ocorreria a formação da barreira. Alguns dados de extrema relevância foram identificados nessa pesquisa. Por exemplo, temos o grupo de número um, que na variável “barreira apical de tecido calcificado”, demonstrou a porcentagem de 53,8% de barreiras de tecido duro completas nos dentes imaturos enquanto no grupo dois, apenas 16,7% conseguiram a conclusão da barreira. Foi demonstrado também que na variável “nível de formação da barreira”, no grupo um, 69,2% das barreiras formadas foram no interior do canal radicular em comparação com o grupo dois, em que 75% das barreiras foram formadas além do limite das paredes radiculares do canal. Outro aspecto relevante foi a diferença estatística significativa entre os dois grupos na variável “extrusão do MTA”, tal que no grupo um ocorreu em 7,7% dos espécimes, enquanto no grupo dois ocorreu em 75% destes. Os autores concluíram que o MTA, quando aplicado como tampão apical, favoreceu a apicificação e cura periapical, independentemente do uso prévio de pasta de hidróxido de cálcio. O uso prévio de pasta de hidróxido de cálcio foi associado à extrusão de MTA e a formação de barreira além dos limites das paredes do canal radicular (FELIPPE et al, 2006, p. 3,5,6).

Felippe et al. (2006, p. 3) citam que a partir do que está descrito na literatura em estudos experimentais, bem como em protocolos e casos clínicos, o “plug” de MTA só foi utilizado após a aplicação da pasta de hidróxido de cálcio por uma semana, mas seria importante estudar a reação tecidual quando o MTA é aplicado logo em seguida do PQM/PBM.

Andreasen et al. (2002) constataram que a medicação intracanal com hidróxido de cálcio, com o decorrer do tempo, enfraquece a estrutura da raiz e a resistência radicular é reduzida pela metade após a manutenção do medicamento pelo período de 12 meses (ensaio com armazenamento do dente em solução salina). De acordo com alguns estudos, o “plug” de MTA não impacta negativamente na resistência à fratura da dentina (REE; SCHWARTZ, 2017, p. 1374). Segundo Trope (2010), trocas excessivas da medicação devem ser evitadas, se possível, devido à toxicidade inicial do material que pode atrasar o reparo. Os autores refletem que, em função dos seus achados, outros procedimentos terapêuticos alternativos ao meio tradicional de apicificação devem ser considerados. Caso a escolha seja pela técnica do “plug” de MTA, o hidróxido de cálcio deve ser utilizado por um curto período de tempo, pois sua aplicação por um longo período aumenta o risco de microinfiltrações coronárias e fraturas, além de prolongar o contato do medicamento com as paredes dentinárias, possivelmente afetando as propriedades biomecânicas desse tecido, o que atribuiria ao método da barreira de MTA as desvantagens do meio tradicional de apicificação (AGRAFIOTI et al., 2017, p. 281).

Em dentes imaturos sem a polpa vital e com o ápice aberto, há a necessidade do fechamento apical, sendo que este pode ser feito através de uma barreira apical artificial com o material biocerâmico (MTA) ou pela formação de uma barreira biológica de cálcio através do método tradicional de apicificação com a pasta de hidróxido de cálcio. Essas duas técnicas tem por finalidade confinar o material obturador, como a guta-percha, por exemplo, dentro do canal radicular (AGRAFIOTI et al., 2017, p. 273).

Embora não haja diferenças estatísticas significantes no “follow up” de seis meses em relação ao fechamento apical comparando o meio tradicional de apicificação e a técnica pela barreira de MTA, no acompanhamento de doze meses, a técnica que utiliza o “plug” de MTA demonstrou melhores resultados. Na contra mão, o acompanhamento de doze meses dos casos em que foi utilizada a terapia com hidróxido de cálcio, deu conta de certa taxa de fraturas coronárias e radiculares (REE; SCHWARTZ, 2017, p. 1375).

Segundo Agrafioti et al. (2017), a formação da barreira de tecido duro mineralizada induzida pelo método tradicional pode ser influenciada por quatro fatores, são eles: a abertura do ápice, frequência de trocas da medicação intracanal, idade do paciente e a presença de radiolucidez periapical. A apicificação com hidróxido de cálcio

apresenta um alto índice de sucesso e demonstra formação da barreira na maior parte dos dentes tratados com o material.

O sulfato de cálcio (gesso comum ou paris) “medical grade” (de grau médico) é considerado um biomaterial que é inserido além da abertura apical de forma a se depositar extrarradicularmente com o objetivo de formar uma barreira abaixo dos materiais de reparo (“repair materials”) como, por exemplo, o amálgama e o ionômero de vidro (frequentemente utilizados nas perfurações radiculares). A barreira de sulfato de cálcio também pode ser denominada de matriz interna ou assoalho artificial, que impedirá a extrusão do material biocerâmico (MTA), de dentro do canal radicular para os tecidos do periodonto apical, quando da sua inserção, o que poderia interferir ou impedir o reparo apical, ao contrário do sulfato de cálcio que será reabsorvido pelo organismo com o passar do tempo (ALHADAINY; ABDALLA, 1998, p. 33; ALHADAINY et al., 1998, p. 723; TROPE, 2010, p. 317).

O Gesso Paris, também é denominado “Plaster of Paris, Dental Plaster”, Gesso de Paris e Gesso Comum, consiste da forma beta do sulfato de cálcio hemi-hidratado cuja fórmula química molecular é $\text{CaSO}_4 \cdot 1/2\text{H}_2\text{O}$. Ele é produzido pela calcinação do sulfato de cálcio di-hidratado denominado de gipsita (ANUSAVICE et al., 2013, p. 183-184).

O conceito de matriz interna é citado como um facilitador da condensação do material de vedamento (MTA, por exemplo), impedindo sua extrusão para os tecidos periapicais e, além disso, previne a contaminação do material de reparo (material biocerâmico) por sangue e permite uma adequada condensação do material selador com o uso do assoalho artificial composto por biomateriais reabsorvíveis, tais como, por exemplo, sulfato de cálcio associado ao “Collaplug” (ASGARY; FAYAZI, 2017, p. 378).

Há como alternativa para a construção de um assoalho artificial, nos casos de perfurações de furca e apicificação com material biocerâmico, o próprio hidróxido de cálcio, colágeno reabsorvível, raspas de dentina e hidroxiapatita. No entanto, este último, para casos na área odontológica, utiliza uma formulação com base de hidroxiapatita não reabsorvível na concentração de 65% e 35% de gesso paris, cujo nome pode ser encontrado como Hapset (ALHADAINY et al., 1998, p. 723, 724). Uma outra forma pode ser utilizada em consultórios dentários que é o sulfato de cálcio hemidratado somado à partículas de osso desmineralizado (Colágeno tipo I) em forma de pó, misturados a uma solução salina (KHAKAVKAR; HEGDE, 2010, p. 54, 55).

Alhadainy et al. (1998) relatam que o sulfato de cálcio, como assoalho artificial, apresenta as seguintes propriedades, vantagens e funções:

- => É um material biocompatível (REE; SCHWARTZ, 2017, p. 1372);
- => Toma presa (REE; SCHWARTZ, 2017, p. 1372);
- => Constitui uma boa barreira contra a extrusão de materiais de vedação (“seal-providing materials”, ex.: MTA) (KHAKAVKAR; HEGDE, 2010, p. 55);
- => É um material estável, de fácil aquisição e facilmente esterilizável;
- => Guia a regeneração óssea, no qual é feita de forma organizada e com uma boa qualidade e exclui tecido epitelial do local de formação do osso, além de possuir uma média rápida de reabsorção que coincide com a taxa de crescimento do tecido ósseo. (ALHADAINY; ABDALLA, 1998, p. 33);
- => É um material reabsorvível e tem seu processo de reabsorção iniciado assim que é colocado junto ao osso alveolar;
- => A média de reabsorção do sulfato de cálcio é em torno de um mês e uma semana e sua total reabsorção pode variar entre um e seis meses;
- => Apresenta um alto grau de solubilidade;
- => Apresenta alta permeabilidade, pois permite a infiltração de corante pela sua estrutura e, desta forma, atribui a responsabilidade do selamento inteiramente aos materiais de vedamento (ALHADAINY; ABDALLA, 1998, p. 35);
- => Pode atuar como assoalho artificial e no preenchimento de lesões;
- => Reduz a infiltração por materiais de vedamento e permite um ambiente favorável ao reparo (KHAKAVKAR; HEGDE, 2010, p. 55);
- => Possui uma longa história de uso clínico (REE; SCHWARTZ, 2017, p. 1372).

Algo a ser destacado é a importância de promover o selamento e de impedir a extrusão do material de reparo (ex.: MTA), nos quais o sulfato de cálcio é fortemente responsável para tais garantias. Uma vez que a habilidade do material biocerâmico (ex.: MTA) de selar advém de uma apropriada colocação e condensação, além de uma boa adaptação contra as paredes dentinárias, é razoável considerar que o vedamento com risco reduzido de extrusão é dependente, em grande parte, do assoalho artificial. A técnica para a realização da matriz interna possui certo grau de dificuldade para sua execução e requer a atenção do operador por ser feita em uma cavidade sem fundo, úmida e de difícil acesso (ALHADAINY; ABDALLA, 1998, p. 34, 35). Ree e Schwartz

(2017, p. 1372) destacam que o sulfato de cálcio só foi adicionado nos ápices com grande abertura, divergentes para apical, para formar a matriz interna.

Devido a sua importância, a matriz interna passa a ser imprescindível no tratamento de lesões de furca e na apicificação quando a abertura apical da raiz ultrapassar um milímetro de diâmetro, a fim de evitar a extrusão do material de vedamento. Um preenchimento nivelado e/ou um pouco aquém da abertura apical do canal favorecem e elevam as chances de formação de uma ponte biológica de cálcio, uma vez que o papel do Gesso Paris será então promover o nivelamento do material reparador, como o MTA, por exemplo (KHAKAVKAR; HEGDE, 2010, p. 54).

Felippe et al. (2006, p. 7-8) refletem que houve maior extrusão do material MTA e que a maioria das barreiras de tecido duro foram formadas além do limite das paredes do canal radicular nos casos em que a pasta de hidróxido de cálcio foi utilizada como antisséptico por uma semana. Os autores destacam que o tratamento com hidróxido de cálcio por uma semana teve um papel importante a desempenhar na dissolução dos tecidos e na extrusão de MTA, sugerindo que os tecidos periapicais possam atuar como um assoalho natural para o MTA, [por conseguinte, é de suma importância destacar o papel do sulfato de cálcio, que atuará como um assoalho artificial para impedir que estes efeitos adversos ocorram, principalmente, quando o uso do hidróxido de cálcio for imprescindível para o tratamento].

Cabem citar algumas técnicas especiais de inserção do MTA. São elas: técnica manual de inserção, técnica utilizando o ultrassom ou uma terceira técnica que é uma compilação das duas anteriores, a inserção manual assistida por ultrassom. Entretanto, nenhuma delas impede a extrusão do material de vedamento, apenas minimizam a ultrapassagem além do limite apical (ASGARY; FAYAZI, 2017, p. 376).

Ree e Schwartz (2017, p. 1376), em seu artigo, relatam a extrusão acidental de MTA para os tecidos periapicais, que pareceu se dissolver com o passar do tempo. Uma possível explicação é que as partículas de cimento não estão ligadas a uma massa insolúvel quando o MTA é extruído e provavelmente são diluídas pelos fluidos teciduais. Quando o cimento é muito diluído, ele não tomará presa.

A biocompatibilidade do MTA foi atribuída à presença de hidróxido de cálcio, após seu endurecimento, que acrescenta ao material as características: antimicrobiana e antifúngica. Há um importante destaque, quando fazemos menção a expansão do mineral trióxido agregado, que em números, se traduz em 0,1%, o qual ajuda a criar

uma barreira que é especialmente importante em aplicações endodônticas, seguindo a ISO 6876 para materiais seladores do canal radicular (ANUSAVICE et al., 2013).

Anusavice et al. (2013, p. 333), a respeito das aplicações endodônticas, citam como uma vantagem, a permanência do material biocerâmico, uma vez que o hidróxido de cálcio necessita ser trocado de três em três meses, o MTA transforma-se em um material sólido e insolúvel, que no caso da apicificação de dentes com ápice aberto, induz, tanto quanto o outro, o desenvolvimento apical, mas com a vantagem de não serem necessárias trocas periódicas da medicação, como no meio tradicional de promoção da apicificação. Em contraste com o hidróxido de cálcio, o MTA é capaz de promover o selamento em longo prazo, ou seja, com alta durabilidade, além de induzir um crescimento celular a) mais rápido, b) com maior taxa de formação de tecido mineralizado, c) com melhor qualidade e d) com maior quantidade (WITHERSPOON, 2008, p. S25 – S26). Giuliani et al. (2002) destacam que o curto período de tempo para se completar a terapêutica é a maior vantagem do tratamento com MTA.

A apicificação pelo método que utiliza o MTA, Biodentine ou “CEM” para a formação de uma barreira apical artificial, que facilita a condensação da guta-percha, pode ser realizada em uma, duas ou mais consultas, com o uso ou não do hidróxido de cálcio como medicação intracanal para a complementação do PQM no controle da infecção endodôntica (hidróxido de cálcio como antisséptico) e não especificamente para estimular a síntese de uma barreira mineralizada. Em 95% do total dos casos estudados em que foi utilizada a técnica do “plug” de MTA, o hidróxido de cálcio foi utilizado, sendo que, na maioria deles, foi deixado por até três semanas. É relevante destacar que a medicação com hidróxido de cálcio, em maior porcentagem, é trocada, no mínimo, duas vezes pelos clínicos para que sejam obtidos os resultados desejados (AGRAFIOTI et al., 2017, p. 273, 281).

Segundo Leonardo (2008), repercutindo Léa Assed Bezerra da Silva, a pasta contendo hidróxido de cálcio poderia ser denominada de Curativo de Demora se utilizada com o objetivo antisséptico no controle da infecção endodôntica de forma a complementar a instrumentação e/ou irrigação do canal radicular, mas, se utilizada para estimular a formação de barreira de tecido duro, depois do controle da infecção endodôntica, de Curativo Expectante.

Embora a criação de uma barreira de tecido duro seja consequente ao tratamento, esse não é o objetivo principal. A meta da técnica do “Plug” de MTA é realizar um vedamento apical e uma barreira física para impedir o extravasamento de

material obturador para o periodonto periapical e essa é a razão de ser uma técnica que é completada em um curto período de tempo (AGRAFIOTI et al., 2017, p. 281).

Giuliani et al. (2002) definem apicificação como sendo o processo de induzir uma barreira de tecido duro no ápice de um dente. A terapia de apicificação deve limitar a infecção bacteriana (TROPE, 2010) de modo a criar um ambiente propício à produção de tecidos minerais na região apical. Embora a ação antimicrobiana do MTA ocorra contra algumas bactérias facultativas, o material biocerâmico não é eficaz contra bactérias estritamente anaeróbias, sendo assim, considerado menos efetivo que as pastas que contém o agente hidróxido de cálcio (WITHERSPOON, 2008, p. S25), o que explica a utilização da referida pasta, previamente à aplicação do “Plug” de MTA. Cabe destacar que o resultado da terapia escolhida depende muito da capacidade de selamento do material, o qual o Mineral Trióxido Agregado possui uma média de sucessos alta que é atribuída a essa sua característica (ALHADAINY et al., 1998, p. 729).

Em algumas observações de técnicas histológicas vistas na literatura por Felipe et al. (2006, p. 7) foi notada a presença de proteínas desnaturadas e células mortas adjacentes ao MTA, o que sugere que quando o material biocerâmico entra em contato com o tecido conjuntivo, promove uma desnaturação proteica e necrose por coagulação, que é um comportamento similar ao das pastas de hidróxido de cálcio.

Segundo Nicoloso et al. (2016, p. 218), repercutindo Jeeruphan et al. (2012), a técnica de apicificação com o “plug” de MTA não supera os problemas relacionados às finas e frágeis paredes do canal radicular, visto que, estatisticamente não há um aumento significativo da largura e/ou comprimento da raiz. No entanto, os achados das pesquisas que avaliaram o desfecho terapêutico sob um olhar clínico e radiográfico, demonstram que as técnicas utilizando o MTA apresentam um maior índice de sucesso em comparação com a técnica tradicional com pasta contendo hidróxido de cálcio e com os procedimentos regenerativos endodônticos (NICOLOSO et al., 2016, p. 222). Os autores concluem, portanto, que o material biocerâmico destaca-se pelo sucesso nas avaliações clínicas e radiográficas sobre todos os outros tratamentos disponíveis para dentes permanentes imaturos com necrose pulpar (NICOLOSO et al., 2016, p. 225).

Nicoloso et al. (2016, p. 218) e American Association of Endodontics (AAE, 2018) relatam que recentemente as terapias envolvendo procedimentos regenerativos endodônticos (revascularização com manejo endodôntico) tem sido utilizadas como alternativas para a apicificação de dentes imaturos com necrose pulpar, no qual é

utilizada a engenharia tecidual, a fim de permitir a continuidade do desenvolvimento da raiz e tecidos ao redor. Um benefício dessa técnica é a indução da continuidade do desenvolvimento da raiz, com aumento da largura e do comprimento, quando há o sucesso do tratamento.

Torabinejad et al. (2017, p. 1) argumentam que, no tratamento de dentes permanentes imaturos necróticos, a colocação de uma barreira apical de MTA facilita a obtenção de um selamento apical, mas não promove o desenvolvimento da raiz para evitar a sua fratura.

Ao contrário do que acreditam alguns pesquisadores, Ree e Schwartz (2017, p. 1375) defendem que pode ser controverso o argumento de que o procedimento de regeneração com manejo endodôntico (REP) diminua a vulnerabilidade do dente à fratura, visto que a revascularização (REP) promove espessamento da parede dentinária nos terços apical e médio da raiz, enquanto que a zona radicular vulnerável à fratura é aquela ao nível da crista óssea alveolar, ou seja, o terço cervical, que não é beneficiado pela REP com o espessamento dentinário, segundo o que observam dos trabalhos de Dietschi et al. (2007) e Talati et al. (2007).

Trope (2010) cita em seu artigo que a barreira de tecido duro formada pelo processo de apicificação deve impedir a passagem de material obturador como a gutapercha, por exemplo, mas devido a sua semelhança a um queijo-suíço, é comum que permita a passagem do cimento obturador por suas porosidades, formando um “puff” apical.

Foi demonstrado em estudos comparativos sobre a efetividade do hidróxido de cálcio e do MTA, que o primeiro material é tão efetivo quanto o segundo quando utilizados para o tratamento de casos de dentes com ápice aberto (KHAKAVKAR; HEGDE, 2010, p. 54; AGRAFIOTI et al., 2017, p. 273).

4.5 Dos Procedimentos Clínicos

4.5.1 Da Abertura e Preparo Químico Mecânico de Dentes Imaturos Necróticos

As etapas do Preparo Químico Mecânico (PQM) ou do Preparo Biomecânico (PBM) de dentes imaturos com polpa necrótica/gangrenada, propostas por Lopes e Siqueira (2015, p. 1373) são, resumidamente, as seguintes:

=> radiografia pré-operatória ou pré-clínica ou de diagnóstico;

- => o tratamento deve ser executado com isolamento com dique de borracha
- Giuliani et al. (2002) e Maroto et al. (2003) referem-se apenas à utilização de dique de borracha,
 - Bourguignon et al. (2020) sugerem realizar o tratamento de dente imaturo com isolamento absoluto, mas sem a colocação de grampo no dente traumatizado, posicionando um ou dois grampos em dentes vizinhos ou, como forma alternativa, a estabilização do lençol de borracha sem a utilização de grampo mas com, p. ex., fio dental,
- => abertura coronária;
- => determinação do CAD na radiografia pré-clínica (GIULIANI et al., 2002);
- => sondagem e exploração do canal radicular (CTP);
- => odontometria radiográfica com determinação/confirmação do CRT;
- Ree e Schwartz (2017, p. 1371) propõem que seja feita a determinação do diâmetro anatômico do forame apical com uma lima endodôntica e caso seja menor que setenta (0,70 mm), o método de obturação com guta-percha e cimento endodôntico seria utilizado. Caso o tamanho do diâmetro do canal seja maior ou igual a setenta, é indicada a técnica de apicificação por barreira de MTA.
- => imagem suave com irrigação copiosa de hipoclorito de sódio a 0,5% (TROPE, 2010)
- com cânula de irrigação que atinja as proximidades do ápice radicular (TROPE, 2010) e o comprimento real de trabalho subtraído de 2 a 3mm, como descrito por (LEONARDO, 2008),
 - Trope (2010) sugere a não utilização da imagem quando a parede dentinária radicular é muito delgada; no entanto, como descrito acima, pode-se realizar uma imagem suave, que será compensada pelo aumento de volume da solução irrigadora de hipoclorito de sódio.
- Giuliani et al. (2002) sugerem irrigação com hipoclorito de sódio a 5,0%;
 - Khakavkar e Hegde (2010) sugerem a utilização de uma lima tipo K equivalente ao diâmetro anatômico do canal com cinemática circunferencial;
 - De SÁ et al. (2019) sugerem uma imagem com lima tipo K de numeração oitenta, e a irrigação feita com solução de hipoclorito de sódio a 1%.
 - Ree e Schwartz (2017) indicam um preparo mecânico muito gentil com a instrumentação rotatória “LightSpeed” (Kerr), concomitantemente utilizando a solução irrigante hipoclorito de sódio a 5,0%.

=> secagem do canal radicular com pontas de papel absorvente (GIULIANI et al., 2002; LOPES; SIQUEIRA, 2015);

=> A medicação intracanal será inserida quando a solução irrigante do canal estiver saindo limpa e livre de detritos (TROPE, 2010);

=> aplicação de medicação intracanal (pasta de hidróxido de cálcio) com espiral lentulo (DE SÁ et al., 2019, p. 161) e manutenção por, no mínimo, uma semana (TORABINEJAD; CHIVIAN, 1999, p. 201) (TROPE, 2010) e, no máximo, um mês (TROPE, 2010; LOPES; SIQUEIRA, 2015, p 1373);

- Giuliani et al. (2002) sugerem o uso do Ultracal XS (Ultradent) aplicado com Capillary Tips (Ultradent) e mantido no canal por uma semana;

=> Selamento com material restaurador temporário Coltosol (DE SÁ et al., 2019, p. 161).

SEGUNDA CONSULTA (após uma a quatro semanas)

=> remoção da medicação com irrigação copiosa com hipoclorito de sódio (TORABINEJAD; CHIVIAN, 1999, p. 201) a 5,0% seguida por irrigação final com água estéril (GIULIANI et al., 2002);

=> secagem do canal radicular com aspiração com Capillary (Ultradent) Tips (GIULIANI et al., 2002) e com pontas de papel absorvente (TORABINEJAD; CHIVIAN, 1999, p. 201);

- Giuliani et al. (2002) pensam no PQM/PBM como ação prévia ao “Plug” de MTA e que o [eventual resíduo de umidade (somente aspiração) contribuiria para o endurecimento do MTA].

Depois de se realizar o PQM/PBM, interpreta-se da obra de Lopes e Siqueira (2015, p. 1375 a 1380), que há dois caminhos para prosseguir no tratamento endodôntico dos dentes imaturos com necrose/gangrena pulpar, a saber:

=> Meios tradicionais de promoção da apicificação seguida de obturação;

=> Técnica da Barreira por MTA (Plug de MTA ou Barreira de Biocerâmica).

4.5.1.1 Lista de Checagem

Os autores sugerem ao leitor que se proponha a executar esta técnica em paciente, que leia atentamente o conteúdo do item anterior, bem como o dos itens que

o antecedem, observando não apenas as etapas clínicas como, também, seus pressupostos. A elaboração, pelo leitor, de uma lista de checagem (“checklist”), elaborada de acordo com as suas convicções, em função do caráter reflexivo do protocolo terapêutico apresentado, contendo as etapas clínicas, de certo, contribuirá com a execução apropriada da técnica, bem como com a fixação do conhecimento técnico e científico pelo operador de forma a proporcionar uma atuação clínica humana, prudente e atenciosa.

4.5.2 Meio Tradicional de Promoção da Apicificação

Resumidamente, as etapas clínicas tradicionais de promoção do fechamento apical com barreira de tecido duro (apicificação) de dentes imaturos com polpa necrótica/gangrenada, indicadas por Lopes e Siqueira (2015, p. 1374 a 1375) e realizadas depois do PQM/PBM completo, são as seguintes:

=> assentar, em camadas, contra os tecidos moles periapicais, uma mistura densa de hidróxido de cálcio com solução salina estéril ou com solução anestésica (TROPE, 2010, p. 315),

- com condensador, instrumento ou ponta calibrosa (TROPE, 2010, p. 315),

- de forma a preencher os 3 a 4 milímetros apicais do canal radicular (LOPES; SIQUEIRA, 2015, p. 1376);

=> preencher o restante do canal radicular com pasta de hidróxido de cálcio até o limite amelocementário ou até a embocadura do canal radicular;

=> restauração coronária com material temporário;

=> “follow-up” com consultas de 3 em 3 meses, pelo período de 6 a 18 meses (TROPE, 2010, p. 315), com avaliação radiográfica da formação ou não da barreira de tecido duro apical e da integridade da medicação intracanal;

=> Nos casos em que há suspeita da formação da barreira de tecido duro apical, lavar o canal com hipoclorito de sódio e radiografar para avaliar a radiodensidade do “stop” apical (TROPE, 2010, p. 315).

- se observado o fechamento apical, procede-se à obturação (TROPE, 2010, p. 315),

- se não for observado o fechamento apical, mas o canal estiver preenchido com a pasta, mantem-se a medicação por mais 3 meses (TROPE, 2010, p. 315),

- se for observado que o canal está vazio, deve-se trocar a medicação intracanal e prosseguir o acompanhamento (TROPE, 2010, p. 315);

=> o tempo estimado para a formação de tecido duro é de 6 a 18 meses e pode ser avaliado por meio de exame radiográfico e sondagem com lima endodôntica. A lima não deve ser forçada no momento da sondagem em razão do risco de destruição da barreira formada (TROPE, 2010, p. 316);

=> quando a barreira de tecido duro é constatada, o dente pode ser obturado (TROPE, 2010).

Informações mais detalhadas sobre esta etapa clínica podem ser observadas na obra de Lopes e Siqueira (2015, p. 1374 e 1375).

Lopes e Siqueira (2015, p. 1375), corroborados por Maroto et al. (2003, p. 168), apontam desvantagens inerentes ao meio tradicional de promoção da apicificação, que segundo Agrafioti et al. (2017) também pode ser chamado de apicificação com hidróxido de cálcio, a saber:

=> estimativa de 3 a 18 meses para a formação da barreira de tecido duro,

- o período de tempo para a apicificação pode ser, portanto, longo (MAROTO et al., 2003, p. 168),

- Giuliani et al. (2002) apontam que a duração (de 3 a 21 meses) do meio tradicional de promoção da apicificação com hidróxido de cálcio é um dos maiores problemas;

=> número alto de consultas durante o período de promoção da apicificação (ASGARY; FAYAZI, 2017, p. 376),

- o acompanhamento se dá com consultas de 3 em 3 meses (TROPE, 2010, p. 317),

- em razão da necessidade de trocas de medicação;

=> possibilidade de fratura dental durante e entre sessões (GIULIANI et al. 2002),

- as paredes dentinárias delgadas são vulneráveis à fratura (TROPE, 2010, p. 317),

- a aplicação da pasta de hidróxido de cálcio por um longo período pode enfraquecer a raiz, deixando-a frágil e ainda mais vulnerável à fratura. Essa desvantagem pode ser atribuída à diminuição das propriedades mecânicas da dentina radicular após a exposição ao medicamento por cinco semanas ou mais (ASGARY; FAYAZI, 2017, p. 376; REE; SCHWARTZ, 2017, p. 1370); DE SÁ, et al., 2019, p. 160 repercutindo Andreasen e Farik (2002) e Batur et al., em 2013);

- aumento do risco de fratura cervical da raiz (ASGARY; FAYAZI, 2017, p. 376);

=> possibilidade de reinfecção do canal radicular por falha na restauração provisória (GIULIANI et al. 2002),

- microinfiltrações coronais durante o tratamento (AGRAFIOTI et al., 2017, p. 273; ASGARY; FAYAZI, 2017, p. 376);

=> número elevado de radiografias a serem realizadas (FELIPPE et al., 2006, p. 3).

Devido ao efeito enfraquecedor do hidróxido de cálcio nas paredes finas da dentina radicular e a alta incidência de fraturas radiculares, a apicificação pelo meio tradicional não é mais recomendada por Galler et al. (2016, p. 2) na declaração de posicionamento sobre procedimentos de revitalização da Sociedade Europeia de Endodontia ou “European Society of Endodontology (ESE)”.

Cabe destacar e discernir que a pasta de hidróxido de cálcio também pode ser aplicada com função de antisséptico na complementação do PQM, geralmente por uma semana, mas tal emprego está associado à formação da barreira de tecido duro além dos limites apicais e à extrusão de material selador/reparador (MTA) na técnica de apicificação com barreira de material biocerâmico (FELIPPE et al., 2006, p. 8).

4.5.3 Apicificação pela Técnica da Barreira de Material Biocerâmico (MTA)

O material biocerâmico conhecido pela sigla, em inglês, MTA é referente ao “Mineral Trioxide Aggregate”. Maroto et al. (2003, p. 167) reportam que o referido material caracteriza-se por um pó mineral composto por silicato tricálcico, aluminato tricálcico, óxido tricálcico e outros óxidos minerais. O pó é hidratado com água esterilizada formando um gel coloidal que solidifica em uma estrutura dura em aproximadamente quatro horas em ambiente úmido.

Há quarenta anos, alguns estudos demonstraram que o uso do fosfato tricálcico poderia promover uma apicificação similar ao proporcionado pelo hidróxido de cálcio, mas realizada em apenas uma consulta. Aparentemente, tais estudos antigos podem ter sido os precursores do estudo do Mineral Trióxido Agregado na promoção da barreira de tecido duro em tratamentos mais definitivos (DE SÁ et al., 2019, p. 162).

O Mineral Trióxido Agregado (MTA) antes das reações químicas e físicas é composto por silicato tricálcico, silicato dicálcico, tetracálcio aluminoferrita, aluminato tricálcico, agentes radiopacos (óxido de bismuto, zircônia e óxido de tantálio) e gesso. Cabe destacar que após tomar presa, o material torna-se um cimento altamente alcalino (pH em torno de 12), composto por hidrato de silicato e hidróxido de cálcio. Outro

destaque é o tempo de presa final, em torno de seis horas (ANUSAVICE et al., 2013, p. 332).

O MTA é um pó que consiste de partículas hidrofílicas que endurece na presença de umidade (GIULIANI et al., 2002). Segundo Anusavice et al. (2013, p. 332), o MTA é considerado um cimento dentário, utilizado na cirurgia endodôntica, na obturação de ápices radiculares e além dessa função, pode ser utilizado na terapia de polpas vitais (capeamento pulpar e curativo em pulpotomias, incluindo a Pulpotomia Parcial de Cvek (1978) modificada por Witherspoon (2008). Outras indicações endodônticas que devem ser consideradas, são aquelas nas quais os procedimentos tem contato com os tecidos perirradiculares, como a apicificação, os reparos de perfuração e de reabsorção radiculares, obturação, obturação retrógrada, selamento do canal radicular e como uma barreira cervical durante o clareamento interno de dentes tratados endodonticamente (TORABINEJAD; CHIVIAN, 1999, p. 197 e 198). Segundo Agrafioti et al. (2017), o método que utiliza o material biocerâmico como um “plug” apical artificial foi proposto por Torabinejad e Chivian em mil novecentos e noventa e nove para o tratamento de dentes com o ápice aberto.

O objetivo da terapia pulpar vital é manter a viabilidade da polpa por meio da eliminação de bactérias do complexo dentino-pulpar estabelecendo um ambiente em que a apicigênese possa ocorrer (WITHERSPOON, 2008), porém nem sempre é possível manter a viabilidade pulpar e, nesses casos, terapias voltadas para o tratamento do canal com necrose e gangrena pulpar também apresentam grande importância.

Giuliani et al. (2002) e Maroto et al. (2003, p. 165) relatam que o MTA apresenta as seguintes propriedades:

- => potencial de obturar os milímetros apicais (limite apical) do canal radicular (“root-end filling”);
- => a vantagem de um material que promove um “plug” artificial instantâneo e mantém a capacidade de realizar a apicificação é tornar possível que a obturação definitiva seja realizada imediatamente após o material pegar presa (FELIPPE et al., 2006, p. 8)
- => capacidade de selar comunicações entre o canal radicular e o meio extradental;
- => biocompatibilidade (TORABINEJAD; CHIVIAN, 1999, p. 197);
- => baixa ou nula citotoxicidade (FELIPPE et al., 2006, p. 3);
- => capacidade de estimular a ação dos odontoblastos/dentinoblastos;
- => capacidade de induzir a formação da barreira de tecido duro;

=> capacidade de induzir a regeneração do ligamento periodontal, cementogênese e a osteogênese (ASGARY; FAYAZI, 2017, p. 379);

=> estímulo ao reparo por permitir a adesão, crescimento e proliferação celular na sua superfície (FELIPPE et al., 2006, p. 3);

=> o “plug” de MTA atua como um “stop” no final do canal radicular impedindo o extravasamento de material obturador endodôntico para a região do periodonto periapical (TORABINEJAD; CHIVIAN, 1999, p. 201);

=> previne a microinfiltração (TORABINEJAD; CHIVIAN, 1999, p. 197);

=> promove regeneração de tecido original quando colocado em contato com a polpa dental ou tecidos perirradiculares (TORABINEJAD; CHIVIAN, 1999, p. 197);

=> tempo de endurecimento de cerca de 4 horas (GIULIANI et al., 2002; MAROTO et al., 2003, p. 165; ANUSAVICE et al., 2013).

- Lopes e Siqueira (2015) apontam que o tempo de endurecimento é de 6 horas no mínimo,

- Anusavice et al. (2013) indicam o tempo de presa inicial é de 2 horas e 45 minutos e o tempo de presa final de pouco menos de 6 horas;

=> o MTA pode ser utilizado na presença de umidade, que além de ser uma vantagem, é conveniente nos casos em que há persistência de exsudato originado dos tecidos periapicais inflamados (peculiar nos dentes imaturos com ápice aberto e necrose/gangrena pulpar), desde que esgotados todos os recursos de limpeza e controle da infecção endodôntica incluindo a medicação intracanal com hidróxido de cálcio.

=> Nos estágios iniciais do processo de hidratação do MTA, há formação de hidróxido de cálcio. O produto formado reage com o fosfato originado dos fluídos teciduais, que leva a precipitação de fosfato de cálcio amorfo, que por fim induz a formação do cristal de hidroxiapatita. Esses cristais, por sua vez, preenchem a interface MTA-Dentina criando um selamento biológico em adição ao selamento mecânico. Devido ao estágio inicial, hipoteticamente, o reparo e a formação da barreira apical ocorreriam pelo mesmo mecanismo que já consta em estudos publicados sobre o hidróxido de cálcio na literatura (FELIPPE et al., 2006, p. 7; ASGARY; FAYAZI, 2017, p. 379).

- Aparentemente, há uma diminuição do selamento quando o material biocerâmico entra em contato direto com sangue ou pus (pH ácido). A formação de Hidróxido de Cálcio é influenciada negativamente quando há contaminação por sangue do local onde o MTA será condensado (ASGARY; FAYAZI, 2017, p. 379).

Os resultados de uma revisão sistemática com meta-análise sugerem que os desfechos dos tratamentos com MTA favorecem a sua aplicação em relação ao meio tradicional de apicificação e aos procedimentos regenerativos endodônticos. Ao verificar os desfechos clínicos e radiográficos, foi possível observar uma diferença significativa favorecendo o grupo que utiliza nos protocolos de apicificação como material de escolha o MTA, embora na avaliação do fechamento apical, não houve diferenças significativas no resultado das diferentes técnicas para apicificação empregadas nos elementos com necrose pulpar e rizogênese incompleta (NICOLOSO et al., 2016, p. 218, 222, 223). Em um recente estudo de caso foi retratado que 96% dos dentes em que foi utilizada a técnica da barreira por MTA foi obtido sucesso no tratamento. Por outro lado, Moreno-Hidalgo et al. (2014, p. 7) observaram na literatura 69,5% (média aritmética dos valores percentuais de 54,9%, 73,6% e 80%) de sucesso nos dentes que foram tratados pelo método da revascularização. DE SÁ et al. (2019, p. 161) repercutindo Ree e Schwartz (2017) cita que a técnica do “Plug” de MTA foi acompanhada, em média, por 8,29 anos, observando taxa de fraturas igual a zero nesse período.

De acordo com Damle et al. (2012, p. 267), o sucesso clínico e radiográfico foi de 100% e 93%, atribuído ao uso do MTA e do Hidróxido de Cálcio, respectivamente. Os possíveis motivos para os números serem tão próximos, é que os dois possuem um pH alcalino similar, que ativa a fosfatase alcalina. O MTA possui muitos sais de cálcio em sua composição, cuja alta concentração de íons cálcio aumenta a atividade da pirofosfatase cálcio dependente, que promoverá o reparo ósseo (NICOLOSO et al., 2016, p. 224).

Ree e Schwartz (2017, p. 1370, 1374, 1377) relatam que, em dentes não vitais e imaturos tratados com o “plug” apical de MTA e com restauração adesiva, ocorre o processo de reparo e manutenção da função do elemento, por até quinze anos, sem fraturas. Pode-se dizer que o objetivo primário da terapia não cirúrgica para dentes com a formação radicular incompleta é manter o dente em boca, com estética e função por um longo prazo. Os autores refletem que as opções de tratamento são muito limitadas quando uma criança ou um adolescente perde um elemento dental; logo, a meta para os casos de pacientes infanto-juvenis com injúria dental traumática é reter o dente na arcada dentária pelo máximo de tempo possível e, no mínimo, até que sejam atingidos os vinte anos de idade, que é quando cessa a maior parte do crescimento ósseo mandibular e aumentam as opções restauradoras viáveis, como a implantodontia, por

exemplo. Resumindo, o trabalho realizado pelos autores, dos oitenta e três dentes tratados por mais de dez anos com a técnica da barreira por MTA, sessenta e nove retornaram para o acompanhamento (83%), e em 96% destes, ocorreu o reparo e os dentes mantiveram-se em função. Através desse relato, pode-se concluir que este é um tratamento viável e previsível para a sobrevivência do dente em longo prazo.

Considera-se que o MTA, na função de material selador do limite apical do canal radicular (fim do canal radicular), como “plug apical”, quando comparado com o Amálgama e com cimentos a base de OZE (Super-EBA e IRM), aparentemente apresenta propriedades iguais ou superiores, tais como, a) desempenho em testes de infiltração bacteriana, ressaltando o selamento contra a penetração de metabólitos como as endotoxinas e também por corantes (TORABINEJAD; CHIVIAN, 1999, p. 201 e 204), b) citotoxicidade e adaptação marginal (MAROTO et al., 2003, p. 167), c) previne o extravasamento da obturação endodôntica (guta-percha e cimento) para a região do periodonto periapical (GIULIANI et al., 2002), e d) formação de Cimento e fibras do ligamento periodontal (“periodontal reattachment”) em volta ou na superfície do MTA, como foi demonstrada em ensaios científicos, sendo indicadores de um bom prognóstico de sua utilização (ALHADAINY; ABDALLA, 1998, p. 33; MAROTO et al., 2003, p. 167).

Torabinejad e Chivian (1999, p. 197 e 198) explicitam alguns resultados de experimentos feitos em macacos e cachorros, onde foram obtidos resultados superiores relacionados aos efeitos indutivos nos cementoblastos com o uso do MTA, quando comparados ao amálgama. Outro experimento feito em mandíbulas e tíbias de “guinea pigs” (*Cavia porcellus* ou vulgarmente chamado de Porquinhos da Índia), com implantação do Mineral Trióxido Agregado, demonstrou reação tecidual positiva, não havendo inflamação nos tecidos. Foi observado também, que na tíbia, o material foi capaz de induzir a aposição óssea direta.

Em um experimento realizado em pré-molares inferiores da espécie canina, onde foram feitas perfurações intencionais nas furcas de elementos dentais e reparadas com MTA e amálgama, ao verificar a resposta histológica, notou-se que em todos os dentes tratados com o amálgama havia inflamação, entretanto, apenas um entre os seis dentes tratados com o material biocerâmico (MTA) estava inflamado, resultando em uma baixa frequência de inflamação. Todos os cinco dentes que não apresentaram inflamação, também apresentaram formação de cimento sobre o material reparador, sendo assim, o uso do MTA está significativamente associado a menor inflamação,

formação de cimento sobre o MTA e regeneração dos tecidos perirradiculares quase igual ao do tecido sadio (TORABINEJAD; CHIVIAN,1999, p. 202 a 204).

Agrafioti et al. (2017) percebem ao avaliar o número (n) de trabalhos e artigos sobre apicificação com um período retroativo maior que 53% tem o MTA como material de escolha. Enquanto que, ao analisar um período retroativo menor, sendo verificada apenas a última década dos trabalhos, retroagindo a partir do ano de dois mil e quinze, há um número maior de tratamentos realizados com o material biocerâmico, que equivale a 71% do total, revelando uma forte tendência na utilização do método da barreira artificial apical com MTA em protocolos clínicos para a apicificação de dentes imaturos com ápice aberto e polpa não vital. Segundo os autores, de acordo com os trabalhos avaliados, 13% do total de vezes em que a técnica do “plug” apical foi usada, o tratamento foi realizado em apenas uma consulta, 75% do total em duas consultas e 20% em mais de duas consultas. Um dado a ser destacado é que em 74% dos casos estudados, a medicação intracanal Hidróxido de Cálcio foi deixada até três semanas. De acordo com Asgary e Fayazi (2017), o protocolo de utilização do meio tradicional de apicificação vem sendo substituído nos últimos dez anos, por exemplo, pelo “plug” de MTA.

Atualmente, o MTA tem sido o biomaterial de escolha para a apicificação nos casos de dentes imaturos com polpa não vital. Os motivos principais para que o material seja o escolhido para formar uma barreira artificial são atribuídos as suas propriedades de selamento, biocompatibilidade e por induzir a formação de tecido duro, o que favorece o prognóstico do tratamento (ASGARY; FAYAZI, 2017, p. 376). Acredita-se que a deposição de tecido duro sobre o material de vedamento (MTA) esteja correlacionada aos motivos citados anteriormente, somados a um pH alcalino, presença de íons cálcio e fosfato na formulação do Mineral Trióxido Agregado e à capacidade de atrair células blásticas e promover um ambiente favorável para a formação de cimento; além disso, tem-se, ainda, o seu efeito ósteo-condutivo e cimento-condutivo, do estímulo à adesão e a proliferação celular, do estímulo à expressão da fosfatase alcalina por fibroblastos e osteocalcina e outras interleucinas por osteoblastos (FELIPPE et al, 2006, p. 7).

Cabe ressaltar que o Amálgama e os cimentos Super-EBA e IRM apresentam desvantagens, tais como: microinfiltração, variados níveis de toxicidade e sensibilidade à presença de umidade. O MTA apresenta resistência à compressão de 70 MPa aos 21 dias, o que é comparável com o IRM e com o Super-EBA, mas significativamente

menor que o Amálgama com cerca de 311 MPa. Desta feita, o MTA não é indicado como material restaurador definitivo, como é o caso, por exemplo, do próprio Amálgama e da Resina Composta (TORABINEJAD; CHIVIAN, 1999).

Anusavice et al.(2013, p. 333) menciona que o cimento de mineral trióxido agregado (MTA) continua a hidratar-se por até vinte e oito dias e que sua resistência aumenta durante este período. A contraindicação à utilização desse material biocerâmico para a cimentação de pinos intrarradiculares, se dá pela resistência de união a materiais para pinos não ser alta.

Segundo Lopes e Siqueira (2015, p. 1375), o material biocerâmico (MTA) tem sido empregado, logo depois da realização do PBM/PQM, para a formação da barreira de tecido duro, terapêutica denominada pelos autores de Barreira de Biocerâmica ou Apicificação com MTA. O seu uso foi associado a uma menor inflamação quando comparado aos outros materiais de teste (TORABINEJAD; CHIVIAN,1999, p. 201). Em uma análise histológica, pode-se constatar que a barreira de tecido calcificado é constituída por várias camadas, no qual a camada mais externa parece ser composta por um tecido denso acelular semelhante ao cimento e que circunda uma mistura central de tecido conjuntivo fibrocolágeno denso e irregular (AGRAFIOTI et al., 2017, p. 281). De acordo com Felipe et al. (2006, p. 7) a barreira de tecido duro possui duas camadas distinguíveis, porém sem limites precisos entre si: uma camada mais externa em contato com o ligamento periodontal, cujo delineado é irregular, mais compacta e com algumas células inclusas, já a outra camada, em contato com o MTA, é também irregular e frequentemente exhibe “gaps” com a inclusão de células e tecidos.

Por meio da análise dos trabalhos de Giuliani et al. (2002) e Maroto et al. (2003), poder-se-ia considerar que a terapêutica de apicificação com “Plug” de MTA também pode ser indicada para os seguintes casos:

=> tratamento de dentes imaturos (ápice aberto) nos quais a terapia de apicificação tradicional/convencional não foi capaz de promover o fechamento apical com barreira de tecido duro (MAROTO et al., 2003),

=> retratamento de dentes imaturos (ápice aberto) que receberam a terapia da apicificação tradicional, incluindo obturação endodôntica, no passado, mas que apresentam alterações patológicas ao exame clínico e radiográfico como, por exemplo, dor espontânea ou provocada, fístula (parúlida) e/ou lesão periapical (Giuliani et al., 2002).

O pH pode afetar as propriedades do MTA, onde os fluídos ácidos [como tecidos inflamados, por exemplo] terão efeitos negativos sobre as propriedades físico-mecânicas do material biocerâmico e por consequência um decréscimo na habilidade de selamento, diminuição da força de união e na dureza superficial do material, o que sugere a não utilização do Mineral Trióxido Agregado quando houver sinais e sintomas de inflamação (ASGARY; FAYAZI, 2017, p. 378, 379).

Algumas desvantagens podem ser atribuídas ao MTA tais como o longo tempo para atingir a presa, propriedades do material que dificultam a manipulação para alguns clínicos e a descoloração dentinária (REE; SCHWARTZ, 2017, p. 1370).

Há a necessidade de serem estudados alguns aspectos quando o paciente for chamado novamente para consulta de acompanhamento, de acordo com Ree e Schwartz (2017, p. 1373), para que sejam avaliados pela ausência ou presença dos seguintes sinais e sintomas clínicos, a saber:

=> Dor espontânea;

=> Sensibilidade à pressão e/ou à percussão;

=> Fratura do dente, da raiz e/ou do trato sinusal;

=> Descoloração dental;

=> Perda de função;

=> Mobilidade;

=> Profundidade de sondagem;

=> A qualidade da restauração coronária deve ser analisada por meio de radiografias, que também proporciona a avaliação da presença ou ausência de áreas perirradiculares radiolúcidas, sinais de reabsorção, perda de osso alveolar e fraturas radiculares.

Recebem o parecer de “curados” os dentes que se apresentarem assintomáticos, com ausência de sinais de infecção ou radiolucidez periapical e sem espessamento do ligamento periodontal apical maior que o dobro da largura normal em áreas não afetadas. Consideram-se “não curados” os dentes sintomáticos, com evidência de infecção e radiolucidez periapical e com presença de espessamento amplo do ligamento periodontal (REE; SCHWARTZ, 2017, p. 1373).

Cabe refletir que é dever do Cirurgião-dentista, ao propor o plano de tratamento (plano de ações) ao paciente (e/ou responsável), informá-lo, em linguagem clara e acessível, todos os detalhes relativos ao diagnóstico, à terapêutica e ao prognóstico,

apresentando as alternativas de tratamento, descrevendo cada uma delas, bem como seus benefícios, riscos, custos, período de realização, entre outros. Depois do paciente manifestar seu posicionamento de forma livre e esclarecida, um termo de consentimento informado deve ser lavrado expressando as escolhas tomadas livremente pelo paciente, o qual deve assinar o documento (ASGARY; FAYAZI, 2017, p. 377). Nesta direção, é importante apresentar o conteúdo do Código de Ética Odontológica (Resolução CFO Nº 118/2012), a saber: “Constitui infração ética” (caput do Art. 11) “deixar de esclarecer adequadamente os propósitos, riscos, custos e alternativas do tratamento” (inciso IV).

4.5.4 Técnica de Realização da Barreira com Material Biocerâmico

A técnica de realização da Barreira de Biocerâmica, proposta por Lopes e Siqueira (2015) pode ser vista a seguir:

- a) o tratamento deve ser executado com isolamento com dique de borracha
 - a.1) Giuliani et al. (2003), Maroto et al. (2003) e Torabinejad e Chivian (1999) referem-se apenas à utilização de dique de borracha
 - a.2) Bourguignon et al. (2020) sugerem realizar o tratamento de dente imaturo com isolamento absoluto, mas sem a colocação de grampo no dente traumatizado, posicionando um ou dois grampos em dentes vizinhos ou empregando alternativamente a estabilização do lençol de borracha, sem a utilização de grampo mas com, p. ex., fio dental,
- b) para os clínicos que optam pela utilização do hidróxido de cálcio antes da inserção do “plug” de MTA, Ree e Schwartz (2017, p. 1371, 1372) indicam secar o canal com pontas de papel antes de aplicar a pasta de hidróxido de cálcio UltraCal XS e selar temporariamente. Em uma próxima consulta, de três a quatro semanas depois, abrir o dente e remover o medicamento com solução de hipoclorito de sódio a 5%, ativada com ultrassom, e EDTA a 17%. Caso o dente permaneça sintomático, a pasta com medicamento deve ser removida e uma nova aplicação deve ser realizada e mantida por mais três a quatro semanas.
- c) inserção de sulfato de cálcio, além da abertura apical, de forma a depositar a substância extrarradicularmente formando uma barreira que conterá o material biocerâmico, dentro do canal radicular, quando da sua inserção, sendo que o sulfato de cálcio será reabsorvido pelo organismo com o passar do tempo (TROPE, 2010, p. 317);

c.1) de acordo com Alhadainy et al. (1998), a manipulação é feita da seguinte maneira: misturar o pó de sulfato de cálcio grau médico com uma solução salina comum, em um bloco de papel, com uma espátula de cimento estéril. Com um aplicador de amálgama modificado (“messing gun”) o material é inserido no canal radicular. A seguir, faz-se uma condensação do material para dentro do espaço periapical com um “finger condenser” ou “finger plugger” (Figura 6) [ou com um condensador apical de Schilder] (ALHADAINY; ABDALLA, 1998, p. 34);

c.2) em outra forma de inserção, com uma bolinha de algodão, umedece-se o final do canal; em seguida devem ser colocadas sucessivas pequenas porções (camadas incrementais) do pó de sulfato de cálcio (“Messing Root Canal Gun”, “Dovgan Carrier” ou sistema de agulhas – Figura 3) e a medida em que é colocado, o pó absorve a umidade, transformando-se e atingindo a presa (ALHADAINY; ABDALLA, 1998, p. 34; KHAKAVKAR; HEGDE, 2010, p. 55);

c.3) os autores assumem que lavar a dentina após a aplicação do sulfato de cálcio, removendo os detritos do material, aumentam a habilidade de selamento promovido pelos materiais de vedamento (MTA, por exemplo), permitindo um contato direto destes materiais com a parede dentinária, diminuindo as interferências (ALHADAINY; ABDALLA, 1998, p. 34);

c.3.1) Khakavkar e Hegde (2010) sugerem que a aplicação do sulfato de cálcio (e do MTA) possa ser realizada com um sistema de agulhas calibrosas (Figura 3, C), de forma que o protocolo seja determinar o diâmetro anatômico, no limite apical, para determinação do diâmetro da agulha externa e adaptá-la ao CRD para que assim o êmbolo (agulha interna) possa alcançar um pouco além da abertura apical, depositando o sulfato de cálcio de modo a minimizar a possibilidade do contato do material com as paredes dentinárias do canal radicular, a fim de não reduzir o selamento do material de reparo/vedação que será inserido na sequência. Ao contrário do que alguns estudos sugerem, os autores citados logo acima indicam que a matriz interna deve ser posicionada externamente ao canal e o excesso de sulfato de cálcio deve ser removido das paredes dentinárias utilizando uma lima tipo K compatível com o diâmetro anatômico do canal.

c.4) a ponta do instrumento aplicador deve ser limpa o quanto antes devido a rápida presa do sulfato de cálcio, que leva em média de um a dois minutos, para que seja evitado o entupimento do instrumental levando a sua inutilização (KHAKAVKAR; HEGDE, 2010, p. 55);

c.5) Khakavkar e Hegde (2010, p. 55) sugerem uma avaliação radiográfica do assoalho artificial antes de prosseguir com a aplicação de MTA. Segundo eles, em termos radiográficos, o sulfato de cálcio possui radiopacidade muito similar a da dentina;

d) manipulação do material biocerâmico e inserção, no canal radicular, de forma a preencher de três a quatro milímetros apicais (LOPES; SIQUEIRA, 2015),

d.1) Maroto et al. (2003) preenchem cerca de dois milímetros apicais com MTA manipulado com água estéril, de acordo com o fabricante, e condensado com o próprio cone de guta-percha principal,

d.2) Trope (2010) sugere assentar, em camada após camada, contra os tecidos moles periapicais [ou contra o assoalho artificial de sulfato de cálcio], uma mistura densa de MTA, com um condensador ou ponta espessa, de forma a preencher os 3 a 4 mm apicais,

d.3) Giuliani et al. (2002) introduzem o material biocerâmico com Aplicador de MTA dobrável Dovgan de 1,6 milímetros (Figura 3) e adapta-o às paredes do canal radicular com Condensador Apical Schilder para dente posterior (Figura 5), de diâmetro compatível com a extremidade apical, formando um “plug” de 4 mm de espessura,

d.3.1) Torabinejad e Chivian (1999) sugerem a utilização de pontas de papel absorvente para condensar o “plug” apical,

d.3.2) adaptação do MTA às paredes do canal radicular sem a utilização de força para que seja evitada a extrusão do material no periodonto periapical, extravasamento que é contraindicado.

d.3.3) De Sá et al. (2019), sugerem que a condensação seja feita com um condensador dígito palmar sob uma leve vibração ultrassônica,

d.3.4) Damle et al. (2012, p. 264) indicam que o MTA seja inserido no terço apical do canal radicular do dente com o auxílio de um sistema chamado MAP System (Micro Apical Placement System, Dentsply Maillefer), ilustrado na Figura 4, e condensado com um “hand plugger” (condensador de mão) até formar aproximadamente três a cinco milímetros de espessura no final apical da raiz.

d.4) avaliação radiográfica do posicionamento do “plug” apical de MTA (GIULIANI et al., 2002; MAROTO et al., 2003);

d.4.1) pode-se verificar a consistência e a presa do MTA através de um condensador digital ou condensador de Schilder (KHAKAVKAR; HEGDE, 2010, p. 55);

e) obturação com guta-percha [e cimento endodôntico] (MAROTO et al., 2003);

- e.1) muito cuidado deve ser tomado para que seja evitado o excesso de força lateral durante o preenchimento com material obturador, [realizando uma condensação lateral suave] devido as delgadas paredes radiculares;
- e.1.1) após o “plug” de MTA ser estabelecido no canal, o remanescente ainda não obturado, pode ser preenchido com guta-percha e Cimento de Grossman através da técnica de condensação lateral (DAMLE et al., 2012, p. 265);
- e.2) obturação imediate do restante coronário do canal radicular com material obturador endodôntico, sendo que, neste caso, espera-se que a umidade de tecido periapical garanta o endurecimento do material biocerâmico (TROPE, 2010, p. 317)
- e.3) obturação mediata, semelhante à realizada anteriormente, mas feita depois da aplicação por, pelo menos, seis horas, de uma bolinha de algodão molhada [com água estéril] sobre o material biocerâmico (a umidade na bolinha de algodão garantiria o endurecimento do material biocerâmico)
- e.3.1) colocar uma bolinha de algodão úmida no canal e selar a preparação do acesso cavitário com um material restaurador temporário por, pelo menos, três a quatro horas. (TORABINEJAD; CHIVIAN,1999, p. 201)
- e.3.2) após o período de dois dias a uma semana, em sessão subsequente, a restauração provisória e a bolinha de algodão são retirados, o endurecimento do MTA é gentilmente conferido [instrumento manual] para se proceder à obturação com guta-percha e cimento endodôntico (GIULIANI et al.,2002; MAROTO et al., 2003);
- e.4) Torabinejad e Chivian (1999) indicam para dentes com paredes muito delgadas, obturar o canal utilizando resina composta em conjunto a um sistema adesivo (TROPE, 2010, p. 318) e para os demais tipos de parede, utilizar, na obturação, guta-percha com cimento endodôntico.
- e.5) a referida obturação com material endodôntico é citada como obturação do corpo do canal e estende-se do limite com o material cerâmico (CRT – 3 a 4 mm) ao topo cervical, posicionado apicalmente ao nível do osso marginal;
- f) o restante cervical coronário do canal radicular e parte da câmara pulpar são reforçados com resina composta com sistema adesivo,
- f.1) o reforço com resina composta preenche a câmara pulpar e a porção cervical do canal radicular, estendendo-se levemente além (apicalmente) do nível da crista óssea marginal;
- g) restauração coronária definitiva
- g.1) no dia da obturação (REE; SCHWARTZ, 2017, p. 1372)

g.2) com resina composta (GIULIANI et al., 2002);

g.3) se reabilitação coronária com pino de fibra

g.3.1) um preenchimento intermediário pode ser feito com guta-percha [e cimento endodôntico] ou resilon em torno de três a cinco milímetros de espessura [altura] entre o pino de fibra e o MTA (REE; SCHWARTZ, 2017, p. 1372);

g.3.2) há também outras possibilidades, como estender o núcleo de resina composta ou um ou mais pinos de fibra (“quartz”) diretamente contra a superfície do MTA (REE; SCHWARTZ, 2017, p. 1372);

h) acompanhamento clínico e radiográfico com avaliação da saúde do periodonto periapical e da integridade da restauração coronária, a qual é importante para reduzir as chances de fraturas em eventuais retraumas.

h.1) consultas de avaliação clínica e radiográfica podem ser realizadas com quatro e doze meses depois da obturação, na qual o selamento apical, as possíveis reabsorções radiculares, o reparo ósseo periapical [e a efetividade da restauração coronária] podem ser avaliados (MAROTO et al., 2003),

h.1.1) Giuliani et al. (2002) apontam consultas de acompanhamento com seis meses e um ano depois do tratamento.

h.1.1.1) o acompanhamento é tão importante como o diagnóstico e o tratamento dos casos de dentes traumatizados tratados com a técnica da barreira por MTA (DE SÁ et al., 2019, p.162).

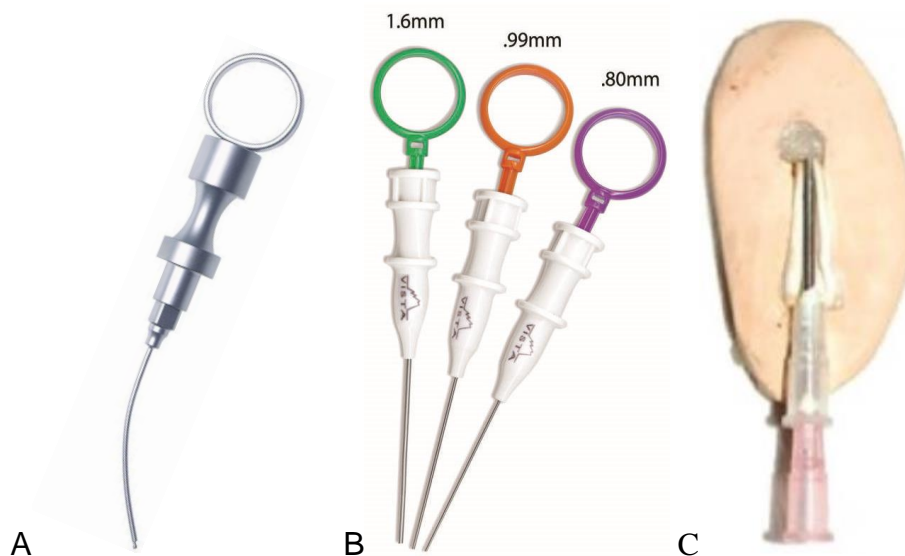


Figura 3. Aplicador de MTA dobrável Dovgan de 1,6mm ou aplicador de amálgama modificado, também chamado de “messing gun” (“1.6mm Tip Dovgan Bendable MTA Carrier”), em A, instrumento metálico reutilizável e, em B, versão descartável com cânula dobrável (Endo Direct). Em C, sistema de aplicação com agulhas calibradas proposto por Khakavkar e Hegde (2010).

Fonte: A) <<https://www.salvin.com/>>, B) Endo Direct, C) Khakavkar e Hegde (2010).

“Messing gun” ou “Messing root canal gun” é um aplicador de amálgama modificado desenvolvido por J. J. Messing (Endodontista Inglês), usado para colocar materiais como o MTA e o Sulfato de Cálcio na porção final do canal radicular ou em perfurações radiculares em procedimentos de obturação retrógrada, apicificação com MTA ou tratamentos de perfurações radiculares. <<https://www.oxfordreference.com/view/10.1093/oi/authority.20110803100152576>>.



Figura 4. “MAP System (Micro Apical Placement System, Dentsply Maillefer)”.
Fonte: <https://www.ultimatedental.com/>.



Figura 5. Condensador Apical Schilder para dentes posteriores (“Schilder Plugger [Heat Carrier] Posterior Sterile N°9.5P 0.7 mm”, Dentsply Maillefer).
Fonte: <http://www.maillefer.com/product/schilder-pluggers-spreaders/>.




Figura 6. Condensador digital (“Finger Plugger”) com ponta cega [topo plano] para condensação vertical. Em A, produzido pela VDW. Em B, fabricado pela Dentsply Maillefer.
Fonte: A) <https://www.vdw-dental.com/en/products/detail/vdw-sterile-finger-plugger>.
Fonte: B) <https://ayushidensity.com/>.

4.5.4.1 Lista de Checagem

Os autores sugerem ao leitor que se proponha a executar esta técnica em paciente, que leia atentamente o conteúdo do item anterior, bem como o dos itens que o antecedem, observando não apenas as etapas clínicas como, também, seus pressupostos. A elaboração, pelo leitor, de uma lista de checagem (“checklist”), elaborada de acordo com as suas convicções, em função do caráter reflexivo do protocolo terapêutico apresentado, contendo as etapas clínicas, de certo, contribuirá com a execução apropriada da técnica, bem como com a fixação do conhecimento técnico e científico pelo operador de forma a proporcionar uma atuação clínica humana, prudente e atenciosa.

4.5.4.2 Complicações e suas Resoluções

Uma propriedade adversa citada por Torabinejad e Chivian (1999) é que quando o material biocerâmico é inserido sobre um alto teor de inflamação, ao ser verificado em um segundo momento, o material continuará mole ou macio, o que é devido a presença de um baixo pH, no meio, que evita que ocorra a presa do MTA devidamente. Nesses casos, a conduta indicada é enxaguar (remover) o material com irrigação e aspiração e repetir o procedimento da técnica da barreira por MTA, citado no tópico acima. A reavaliação deve ser feita a partir de três a seis meses após.

Apesar do alto índice de sucesso da terapia de apicificação que utiliza o “plug” de MTA, em alguns casos pode ocorrer a reabsorção por substituição. Em um estudo realizado, foi relatada a ocorrência da patologia em apenas um de sessenta e nove casos. Os autores do estudo sugerem que nestes elementos que ocorrem esta condição associada à infraposição severa, seja feita a decoronação e o sepultamento da(s) raiz(es) [o que poderia reduzir a perda óssea o que favoreceria a estética, bem como o prognóstico do implante dentário] (REE; SCHWARTZ, 2017, p. 1373, 1374).

Em dentes tratados pela técnica da barreira de MTA, quando o paciente é chamado novamente, ao fazer a avaliação e constatar a lesão endodôntica, pode ser feito o retratamento com a cirurgia parendodôntica (REE; SCHWARTZ, 2017, p. 1373, 1374).

4.5.1.3 Efeitos Adversos da Técnica da Barreira por MTA

Os efeitos adversos considerando as alterações clínicas e radiográficas, bem como o quadro histopatológico e/ou complicações da Técnica da Barreira por MTA foram demonstrados por Asgary e Fayazi (2017, p. 376-379) e estão listados a seguir:

=> Quando extruído para além do forame apical, o material em excesso pode causar Reação de Corpo Estranho [reações inflamatórias], no qual o dente pode permanecer assintomático;

=> Em alguns casos, quando o material de vedamento ultrapassar o canal radicular, pode não ocorrer o reparo da lesão endodôntica;

=> A extrusão de MTA em direção ao tecido periapical diminui as chances de sucesso do tratamento endodôntico;

=> Segundo um relato de caso, foram identificadas zonas no espaço do canal radicular, que podem ser indicativos de aspectos clínicos visualizáveis quando ocorrer o insucesso do tratamento pela técnica da barreira de MTA, são elas:

- Zona de espaço vazio, zona cujo MTA tomou presa, zona cujo MTA não tomou presa e outra zona rosa onde foi possível visualizar uma parte do cone de guta-percha.

=> Em relação ao aspecto histológico de insucesso avaliado, verificou-se a presença de tecido de granulação com fragmentos de partículas de MTA encapsuladas por um tecido conjuntivo fibroso, que pode causar irritação ao tecido.

=> O preenchimento apical com um selamento deficiente e a sobre extensão de um “plug” apical de MTA sem presa podem vir a causar sintomatologias no futuro;

=> Como alternativa ao insucesso do “plug” de MTA há a revitalização e o retratamento, porém estas técnicas não são viáveis para os casos de dentes imaturos com ápice aberto, pois remover o material obturador e o material de reparo do canal radicular e do tecido perirradicular, sem causar danos, é quase impossível.

=> A preparação prévia do canal (PQM), com a utilização de soluções desinfetantes e instrumentais, e o preenchimento excessivo do canal com MTA que não tomou presa, somado a extrusão do material, pode ter efeitos adversos nas células tronco e no reparo periapical.

=> Quando o MTA é extruído do canal radicular, pode permanecer sem tomar presa. A resposta tecidual ao material, possivelmente será diferente em termos de biocompatibilidade quando comparado ao que tomou presa. Portanto, o material não endurecido pode ser associado a uma contínua irritação periapical.

Em um reporte de caso clínico, os autores relatam o diagnóstico envolvendo um incisivo central superior esquerdo com periodontite apical sintomática associada a uma falha relacionada ao sobre preenchimento do “plug” de MTA Branco ou “white MTA” (ProRoot). A paciente demonstrou sensibilidade à palpação nos tecidos adjacentes ao ápice do dente com o periodonto normal, sem mobilidade e com uma leve descoloração dental. Observando as radiografias foi encontrada uma rarefação periapical e extrusão do material. Todo o quadro sintomático descrito são efeitos adversos e que podem ocorrer, apesar do alto índice de sucesso da terapia de apicificação utilizando a Técnica pela barreira de MTA (ASGARY; FAYAZI, 2017, p. 377).

O sucesso da terapia de apicificação para dentes imaturos com polpa necrótica parece ter maior relação com o bom selamento do que com a não extrusão do MTA em direção ao tecido perirradicular, visto que o reparo ocorreu em alguns casos reportados, mesmo quando houve a sobre extensão do material. Entretanto, a condensação adequada do Mineral Trióxido Agregado ainda é um desafio (ASGARY; FAYAZI, 2017, p. 378).

Os resultados dos tratamentos relacionados à extrusão do MTA para os tecidos perirradiculares são imprevisíveis. É recomendado que mais pesquisas envolvendo reações teciduais com o Mineral Trióxido Agregado não endurecido sejam realizadas (ASGARY; FAYAZI, 2017, p. 379).

4.6.2 Considerações Clínicas Adicionais

No caso do hidróxido de cálcio utilizado nas medicações intracanaís é esperado que ele seja removido do canal radicular pelos fluidos teciduais que ali chegam em grande quantidade através do ápice aberto, tornando o canal, agora vazio/sem medicação, suscetível a reinfecções e, por essa razão, não é indicado deixar a medicação por mais de um mês nos canais radiculares, sem ser renovada (TROPE, 2010).

O preenchimento da lesão periapical pelo sulfato de cálcio pode ser controlado ao colocar o condensador no CRD com o auxílio de um tope de borracha ou de silicone e o momento no qual o “stop” começar a distanciar-se da referência coronária é indicado (percebe-se) o preenchimento do volume periapical, considerando que Trope (2010, p. 317) e Khakavkar; Hegde (2010) indicam que o

assoalho artificial seja posicionado contra o osso, além da abertura apical, dentro do espaço ósseo caso ele exista em função de uma lesão apical.

Segundo Khakavkar e Hegde (2010), existe outro sistema a ser considerado para a aplicação de sulfato de cálcio (e do próprio MTA) quando há a intenção de construir uma matriz interna, como na apicificação ou em lesões em furca, por exemplo. Esse sistema é constituído por duas agulhas de grande calibre com as luzes dos tubos igualmente amplas. A agulha externa deve ser compatível com o diâmetro anatômico da parte final do canal radicular e a interna será utilizada como êmbolo para que o material possa ser inserido além do forame apical sem encostar-se às paredes dentinárias do canal radicular.

Considerando a opção pelo tratamento mediato, com posicionamento da bolinha de algodão molhada sobre o MTA, poder-se-ia considerar de bom alvitre que a coroa seja restaurada com material provisório para que, em uma consulta subsequente, a obturação com material endodôntico, reforço radicular e restauração coronária definitiva sejam realizadas. Maroto et al. (2003, p. 168) sugerem que a câmara pulpar seja selada com material provisório para posterior atendimento, dois dias depois.

Giuliani et al. (2002) utilizaram o microscópio clínico na técnica do “Plug” de MTA, [de certo, tal instrumento acrescenta positivamente capacidades ao tratamento do paciente, mas sua utilização não é obrigatória].

De sete estudos selecionados em uma revisão sistemática, seis relataram a utilização da solução de hipoclorito de sódio, puro ou combinado com outras soluções, e apenas um estudo relatou o uso de solução salina para a irrigação do canal radicular (NICOLOSO et al., 2016, p. 222).

De acordo com Torabinejad e Chivian (1999, p. 198 e 199), o MTA deve ser preparado, de preferência, imediatamente antes do uso e mantido em um recipiente com uma tampa apertada e longe da umidade. O pó deve ser misturado com água estéril em uma proporção de três para um, na maior parte dos casos, mas também outras proporções são aceitáveis para o material pegar presa, como por exemplo, dois para um ou quatro para um, de pó e líquido, respectivamente, em uma placa de vidro ou papel com uma espátula plástica ou metálica apropriada, formando uma espécie de massa de vidraceiro (ANUSAVICE et al., 2013, p. 332 e 333). A mistura pode ser levada ao local com um carregador de plástico ou metal. Devido à necessidade de umidade para a presa, deixar a mistura na placa, resulta em desidratação do material e uma mistura seca arenosa o que não seria adequado. Em casos em que a mistura estiver

muito seca, mais água pode ser adicionada. Após o uso, lavar a placa com água corrente.

Uma das indicações para a condensação do “plug” de MTA é a utilização de pontas de papel calibrosas, que além desta função, elas auxiliam na absorção da umidade excedente. Após verificar a obtenção de um “plug” apical sólido, pode-se introduzir um condensador metálico no canal até que ele encoste na barreira de MTA e ativar o condensador com energia ultrassônica indireta. A vibração ultrassônica adaptará o material às paredes do canal, criando um “plug” denso que realça as propriedades físicas do Mineral Trióxido Agregado (REE; SCHWARTZ, 2017, p. 1372).

É importante destacar que, se houver falha na criação de um “plug” ideal de MTA na primeira tentativa [detectado em avaliação radiográfica], é possível remover [imediatamente] o material através de um enxague com água estéril [associado à aspiração] e, após, repetir o procedimento de inserção do “plug” apical (TORABINEJAD; CHIVIAN, 1999, p. 201).

No estudo de Lee et al. (1993), citado por Torabinejad e Chivian (1999, p. 201), que comparou a habilidade de selamento do MTA com a do IRM, em perfurações radiculares induzidas em dentes extraídos, os resultados foram os seguintes: para o MTA houve uma menor tendência de preenchimento excessivo e para o IRM uma menor tendência de preenchimento insuficiente, [demonstrando uma viscosidade ideal para o selamento de cavidades], o que faria com que não houvesse, por exemplo, extrusão de material biocerâmico para o periodonto periapical, o que seria contraindicado (Lopes e Siqueira, 2015). No caso do IRM ser o material que apresenta menor preenchimento insuficiente, [isso poderia ser observado como uma característica favorável para o uso desse material, no selamento apical, embora não apresente outras propriedades que são peculiares do MTA].

Ree e Schwartz (2017, p. 1375, 1376), repercutindo a literatura, relatam que a escolha do pino de fibra para o tratamento restaurativo pós endodôntico demonstrou em estudos “in vitro” que pode melhorar a resistência à fratura de dentes imaturos enfraquecidos pelas paredes dentinárias radiculares delgadas ainda mais que o composto resinoso sozinho. Os autores citam ainda que a restauração de resina composta estendida para o canal radicular fortalece o dente imaturo. O tratamento restaurador no qual o restante do canal é obturado com guta-percha e cimento endodôntico resulta em raízes mais vulneráveis à fratura.

4.7 Resultados e Discussão

Observou-se que, na última década, houve um número expressivo de publicações científicas avaliando a apicificação com “plug” apical de MTA. Parte dessa produção científica foi avaliada no presente estudo e ampara a indicação da apicificação com material biocerâmico (ex.: MTA) como forma viável e previsível para o tratamento de dentes imaturos (ápice aberto) necróticos. A literatura revisada discutiu justificativas e ações clínicas e foram importantes no embasamento terapêutico e apresentação do protocolo de apicificação com barreira de MTA.

Lopes e Siqueira (2015, p. 1378) refletem sobre a obturação de dentes imaturos, depois do preparo endodôntico. No caso da técnica tradicional de apicificação, os autores reportam a possibilidade do tecido periodontal proliferar através da abertura apical para os primeiros milímetros apicais do canal (a barreira se forma onde o tecido invaginado apicalmente encontra com o hidróxido de cálcio). Neste caso, o limite apical de obturação estaria junto (justaposto) da barreira de tecido duro (aquém da abertura apical e da própria barreira) e o material obturador não deve ser forçado contra ela devido à sua fragilidade. Na técnica com material biocerâmico, a conduta é oposta, o sulfato de cálcio é inserido além da abertura apical extrarradicularmente, mas esse material será, segundo os autores, reabsorvido pelo organismo do paciente, servindo temporariamente, como barreira para a inserção intrarradicular do material biocerâmico.

Quando é citada a expansão do mineral trióxido agregado (MTA), que em números, se traduz em 0,1%, reflete-se que ela pode ajudar a criar uma barreira com capacidade de selamento que é especialmente importante em aplicações endodônticas (ANUSAVICE et al., 2013).

Com relação à obturação do segmento coronário do canal radicular dos dentes imaturos necróticos, realizada depois do preenchimento dos três a quatro milímetros apicais do canal radicular com material biocerâmico, ela conta com a proposta de obturação mediata e, nesse caso, o endurecimento do referido material (MTA) ocorreria a partir da umidade vinda de uma bolinha de algodão molhada aplicada por, no mínimo, seis horas (Lopes; Siqueira, 2015, p. 1376). Os autores citados sinalizam que seriam necessárias, no mínimo, seis horas com a bolinha de algodão para que, [depois de sua retirada], as condições fossem propícias para a finalização com material obturador endodôntico. Poder-se-ia considerar como propício o endurecimento do material biocerâmico que reduziria o risco do material endodôntico invadir os três a quatro

milímetros apicais se o MTA ainda estivesse plástico na referida etapa de finalização com material obturador endodôntico.

Através de um bom selamento, criam-se condições para a formação de novos tecidos periodontais e embora Alhadainy e Abdalla (1998) tenham feito sua pesquisa centrada no reparo das perfurações em furca, o tratamento de dentes jovens, sem vitalidade pulpar, é muito semelhante, no qual em ambos não há um “fundo” da cavidade, onde o material selador tende a sofrer extrusão para a região do periodonto, seja ela apical, no caso da rizogênese incompleta ou perirradicular nos casos das perfurações, interferindo e/ou dificultando a cicatrização e o reparo tecidual da região afetada.

Por meio da verificação de diversos estudos sobre a apicificação, foi visto que aparentemente o hidróxido de cálcio é correlacionado a uma alta percentagem de fechamentos apicais e essa é uma das vantagens inerentes ao meio tradicional, onde a formação da barreira biológica calcificada para o selamento apical é capaz de preservar e reabilitar o dente tratado (AGRAFIOTI et al., 2017, p. 282). Apesar do alto índice de sucesso do tratamento de dentes imaturos necróticos com o ápice aberto com hidróxido de cálcio, o método tradicional de apicificação levou a comunidade odontológica a buscar outras alternativas de tratamento devido às suas desvantagens (AGRAFIOTI et al., 2017, p. 273). O longo tempo de tratamento com hidróxido de cálcio no protocolo clínico para apicificação acaba tornando-se um aspecto negativo, desta forma, influenciando na ocorrência de complicações, como por exemplo, 1) o longo tempo para a formação da barreira apical, 2) a possibilidade de microinfiltração coronária durante o tratamento, 3) a menor resistência à fratura dos dentes e 4) as múltiplas visitas para a conclusão da terapêutica. Tendo esse quadro em vista, podemos lançar mão do MTA, que possui como propriedade, uma ótima capacidade de selamento (MAROTO et al., 2003, p.168; ANUSAVICE et al., 2013; AGRAFIOTI et al., 2017, p. 273). Giuliani et al. (2002) destacam que o tratamento definitivo (apicificação com “plug” de MTA) seria preferível justamente em virtude de serem menores as chances de reinfecção do canal radicular e de periapicopatias que seriam desfavoráveis à formação da barreira de tecido duro.

Segundo Nicoloso et al. (2016, p. 222), os achados das pesquisas que avaliaram o desfecho terapêutico sob um olhar clínico e radiográfico, demonstram que as técnicas utilizando o MTA apresentam um maior índice de sucesso em comparação com a técnica tradicional com pasta contendo hidróxido de cálcio e com os procedimentos regenerativos endodônticos.

Torabinejad et al. (2017) observaram que a literatura técnica e científica da área da Endodontia carece de estudos de alta qualidade no que se refere à comparação direta dos resultados entre “Regenerative Endodontic Procedures (REP)” e apicificação com “plug” apical de MTA. Para preencher essa lacuna, seriam necessários ensaios clínicos multicêntricos randomizados com tamanho de amostra elevado e acompanhamentos de longo prazo. Ainda assim, os autores consideram que as evidências observadas na literatura por eles revisada, bem com sua meta-análise, levam a crer (“it appears that”) que o tratamento de dentes imaturos com necrose pulpar usando RET/REP ou apicificação com “Plug” de MTA desfrutam de altas taxas de sobrevivência e sucesso.

Torabinejad et al. (2017) refletem que a duração do tratamento é um fator chave para alguns pacientes [principalmente os não colaborativos]. Geralmente, o processo de desinfecção leva mais tempo nas REPs/RETs do que na apicificação com “plug” de MTA. Os autores observam na literatura revisada que a medicação intracanal demorou semanas em 41% dos estudos de apicificação com material biocerâmico contra 73% dos estudos sobre “Regenerative Endodontic Treatment” (RET). Consideram, ainda, que um tratamento com apenas uma consulta seja uma abordagem aceitável para a técnica de apicificação com MTA, mas não é uma abordagem comum em REP/RET.

Os achados da literatura dão conta de que a fratura coronária não é um problema significativo e inerente à técnica do “plug” de MTA se o clínico seguir de forma adequada o protocolo aplicado e sugerido pelos pesquisadores, já que em oitenta e três dentes imaturos incluídos em uma pesquisa, nenhum foi perdido por fratura radicular, após um “follow up” entre cinco a quinze anos (REE; SCHWARTZ, 2017, p. 1375, 1376).

Embora o método de apicificação utilizando o “plug” de MTA pareça não ocasionar a formação de uma barreira de tecido duro, visível nas radiografias, com alta frequência, de acordo com Alhadainy e Abdalla (1998) e Maroto et al. (2003), a barreira artificial com MTA está associada a formação de cimento e fibras do ligamento periodontal (“periodontal reattachment”) em volta e na superfície do material biocerâmico, mas esta teria uma visualização radiográfica dificultada por ser uma camada muito delgada de tecido. A continuidade entre o cimento radicular prévio, já existente, e o cimento que se depositará na superfície do MTA também pode ser considerado parte do “periodontal reattachment” (FELIPPE et al, 2006, p. 7). Além

disso, é importante refletir que o “plug” de material biocerâmico constituirá a própria barreira em si, vedando e impedindo o extravasamento de material obturador para o periodonto apical, não havendo evidências científicas de que a não formação de uma barreira apical de tecido mineralizado constitui um problema para o prognóstico do tratamento, o que vai de encontro a uma forte tendência no crescimento da utilização de “plugs” apicais artificiais em tratamentos com apenas uma consulta. Um possível motivo do porquê não é evidenciada, com alta frequência, a barreira mineralizada, é que o tempo de “follow up” dos pacientes tratados com a técnica do “plug” de MTA pode ser muito curto para evidenciá-la, enquanto na apicificação com o hidróxido de cálcio há um acompanhamento contínuo e longo na maioria dos casos. Desta forma, tanto o uso do MTA como do hidróxido de cálcio seriam altamente eficientes, no qual o primeiro material citado funcionaria como uma barreira e o segundo ocasionaria a criação de uma barreira de tecido mineralizado (AGRAFIOTI et al., 2017, p. 274, 282).

Caso ocorra a descoloração da coroa clínica, um protocolo de clareamento interno pode ser realizado. Ree e Schwartz (2017, p. 1372, 1374) indicam o uso de perborato de sódio por duas semanas. Quando a cor atingir o ideal, utiliza-se o ascorbato de sódio a 10%, um agente redutor, aplicado por três minutos para reverter os efeitos oxidantes do perborato de sódio. [O próprio tratamento para a apicificação e a injúria causada pelo trauma, podem estar relacionados à descoloração dental, em tons de amarelo ou cinza. Essa mudança na tonalidade é inerente não só a técnica de apicificação com o “plug” de MTA, que por sua vez está a uma distância considerável da zona coronária, mas também com o todo que fora sofrido pelo dente imaturo necrótico, onde devem ser considerados os diversos fatores para a ocorrência dessa condição]. É importante destacar os cimentos de silicato de cálcio sem potencial de pigmentação (ex.: White MTA ou Biodentine) citados por Duarte et al. (2018) e Bourguignon et al. (2020).

4.8.1 Apicificação com Barreira Artificial: Novos Biomateriais

O “Calcium-Enriched Mixture (CEM) cement” ou cimento com Mistura enriquecida com cálcio é um biomaterial composto por uma mistura enriquecida com cálcio a base de água e da cor do dente. É um material biocompatível e que toma presa na presença de umidade e sangue, além de fornecer um bom selamento. É basicamente formado por óxido de cálcio, sulfato de cálcio, óxido de fósforo e sílica,

entre outros materiais em menores quantidades. Foi demonstrado que o cimento “CEM” é um biomaterial alcalino, com propriedades antibacterianas superiores ao MTA e cuja liberação de hidróxido de cálcio ocorre durante e depois do material tomar presa (ASGARY; FAYAZI, 2017, p. 377, 379).

Pode-se dizer que a habilidade de selamento do CEM e do MTA é muito similar. Ambos os materiais induzem a regeneração do ligamento periodontal, osteogênese, cementogênese e dentinogênese. Quando usado como barreira artificial para apicificação em uma única consulta, a Mistura Enriquecida com Cálcio demonstrou resultados promissores (ASGARY; FAYAZI, 2017, p. 377, 379).

Considerando Kabbinale et al. (2015), haveria vantagens notáveis do cimento CEM sobre o MTA, como menor tempo de endurecimento, características de manuseio e efeitos bactericidas, mas ainda se carece de uma revisão da literatura sobre esse material em particular devido à recente comercialização deste produto.

4.9 Considerações Finais

A revisão da literatura técnica e científica realizada, neste estudo, permitiu a avaliação e a percepção de que o tratamento de dentes imaturos necróticos (que tiveram a rizogênese interrompida por injúrias dentais traumáticas ou por outros fatores, ex.: cárie dental) pela técnica da barreira por MTA, apresenta taxa de sucesso equivalente ao meio tradicional de apicificação com hidróxido de cálcio e vantagens técnicas adicionais importantes.

Portanto, em relação à técnica tradicional com hidróxido de cálcio, a Apicificação com MTA pode proporcionar as seguintes vantagens técnicas: redução no número de consultas e no tempo necessário para a conclusão do tratamento; eliminação da redução da resistência à fratura da dentina radicular pela ação do hidróxido de cálcio por um longo período de tempo; e possibilidade técnica de se promover o reforço da zona dental vulnerável dos dentes imaturos necróticos, localizada no terço cervical ou ao nível da crista óssea alveolar, seja com resina composta ou com pinos intracanaís de fibra de vidro (REE; SCHWARTZ, 2017, p. 1375, 1376).

Desta feita, a técnica do fechamento apical com MTA pode ser caracterizada como resolutiva, viável e previsível, considerando o desafio clínico de se tratar dentes com paredes radiculares dentinárias delgadas, frágeis e com abertura apical ampla.

A análise da literatura técnica e científica da área em destaque permitiu observar indícios de que há um esforço científico importante no sentido de se melhorar ou de se produzir novos materiais biocerâmicos para serem utilizados como “seal-providing materials” (tampões apicais), com capacidade de estimular a produção de barreira apical de tecido duro ou de promover o “periodontal reattachment” (reestabelecimento do periodonto na superfície radicular apical, incluindo a superfície do material biocerâmico), em dentes imaturos com diagnóstico prévio de necrose pulpar.

Referências

AAE. American Association of Endodontics. **Clinical considerations for a regenerative procedure**. Revised 04/01/2018.

ABBOTT, P. V. Prevention and management of external inflammatory resorption following trauma to teeth. **Aust Dent J**, v. 61, Suppl 1, p. 82-94, 2016. <doi:10.1111/adj.12400>.

AGRAFIOTI A.; GIANNAKOULAS, D.G.; FILIPPATOS, C. G.; KONTAKIOTIS, E. G. Analysis of clinical studies related to apexification techniques. **Eur J Paediatr Dent**, v. 18, n. 4, p. 273-284, 2017. <doi:10.23804/ejpd.2017.18.04.03>.

ALHADAINY, H.A.; All I. Abdalla, A. I. Artificial Floor Technique Used for the Repair of Furcation Perforations: A Microleakage Study. **Journal of Endodontics**, v. 24, n. 1, Jan., 1998.

ALHADAINY, H.A.; HIMEL, V.T.; LEE, W.B.; ELBAGHDADY, Y.M. Use of a hydroxylapatite-based material and calcium sulfate as artificial floors to repair furcal perforations. **Oral Surg Oral Med Oral Pathol Oral Radiol Endod**, v. 86, n. 6, p. 723-729, Dec., 1998. <doi:10.1016/s1079-2104(98)90211-6>.

ANDERSSON, L. et al. International Association of Dental Traumatology guidelines for the management of traumatic dental injuries: 2. Avulsion of permanent teeth. **Dent Traumatol**, v. 28, n. 2, p. 88–96, Feb 2012. ISSN 1600-9657. Disponível em: <<https://www.ncbi.nlm.nih.gov/pubmed/22409417>>. Acesso em: 06 março 2017.

ANDREASEN, J. O.; ANDREASEN, F. M. **Textbook and color atlas of traumatic injuries to the teeth**. 3 ed., Copenhagen, Mosby, 1994.

ANDREASEN, J.O.; FARIK, B.; MUNKSGAARD, E. C. Long-term calcium hydroxide as a root canal dressing may increase risk of root fracture. **Dental Traumatology**, 2002; v. 18, p. 134-137.

ANUSAVICE, K. J.; SHEN, C.; RAWLS, H. R. **Phillips Materiais Dentários**. 12^a ed. Rio de Janeiro: Elsevier, 2013.

ASGARY, S.; FAYAZI, S. Endodontic Surgery of a Symptomatic Overfilled MTA Apical Plug: A Histological and Clinical Case Report. **Iranian Endodontic Journal**, v.12, n. 3, p. 376-380, Mar. 2017.

BOURGUIGNON, C.; COHENCA, N.; LAURIDSEN, E.; et al. International Association of Dental Traumatology guidelines for the management of traumatic dental injuries: 1. Fractures and luxations. **Dent Traumatol**, v. 36, p. 314-330, 2020. <https://doi.org/10.1111/edt.12578>.

COHEN, S.; HARGREAVES, K. M. **Caminhos da polpa**. 9^a ed. Rio de Janeiro: Elsevier, 2007.

CVEK, M. A clinical report on partial pulpotomy and capping with calcium hydroxide in permanent incisors with complicated crown fracture. **J Endod**, v. 4, n. 8, p. 232-7, Aug 1978. ISSN 0099-2399. DOI: 10.1016/S0099-2399(78)80153-8. Disponível em: <<https://www.ncbi.nlm.nih.gov/pubmed/283188>>. Acesso em: 06 jul. 2017.

DAMLE, S. G.; BHATTAL, H.; LOOMBA, A. Apexification of anterior teeth: a comparative evaluation of mineral trioxide aggregate and calcium hydroxide paste. **The Journal of Clinical Pediatric Dentistry**, v. 36, n. 3, p. 263-268, 2012.

De SÁ, M. A.; NUNES, E.; DE SOUZA GRUPPIONI CÔRTEZ, M. I.; SILVEIRA F. F. A Short Time Period in the Treatment of an Open Apice Intruded Tooth: An 8-year Follow-up. **Int J Clin Pediatr Dent**, p. 12, n. 2, p. 160-163, 2019. <doi:10.5005/jp-journals-10005-1612>.

DEUS, Q. D. **Endodontia**. 5^a ed. Medsi, Rio de Janeiro, 1992.

DIANGELIS, A. J. et al. Guidelines for the Management of Traumatic Dental Injuries: 1. Fractures and Luxations of Permanent Teeth. **Pediatr Dent**, v. 38, n. 6, p. 358-368, Oct 2016. ISSN 1942-5473. Disponível em: <<https://www.ncbi.nlm.nih.gov/pubmed/27931478>>. Acesso em: 08 mar. 2017.

DIANGELIS, A. J. et al. International Association of Dental Traumatology guidelines for the management of traumatic dental injuries: 1. Fractures and luxations of permanent teeth. **Dent Traumatol**, v. 28, n. 1, p. 2-12, Feb 2012. ISSN 1600-9657. Disponível em: <<http://www.ncbi.nlm.nih.gov/pubmed/22230724>>. Acesso em: 06 março 2017.

DUARTE, M. A. H. et al. Tricalcium silicate-based cements: properties and modifications. **Braz Oral Res**, v. 32, supl. 1, e70, p. 111 – 118, 2018. Disponível em: <http://www.scielo.br/scielo.php?script=sci_arttext&pid=S1806-83242018000500605&lng=en&nrm=iso>. Acesso em: ago. 2020. <<https://doi.org/10.1590/1807-3107bor-2018.vol32.0070>>.

ESTRELA, C.; CÉSAR, O.V.S.; SYDNEY, G.B.; LOPES, H.P.; PESCE, H.F. Incidência de dor frente ao tratamento da inflamação periapical aguda e crônica. **Revista Brasileira de Odontologia**, v. 53, n. 4, p. 1-25, 1996.

FELIPPE, W. T.; FELIPPE, M. C.; ROCHA, M. J. The effect of mineral trioxide aggregate on the apexification and periapical healing of teeth with incomplete root formation. **Int Endod J**, v. 39, n. 1, p. 2-9. <doi:10.1111/j.1365-2591.2005.01037.x>.

FOUAD, A. F.; ABBOTT, P. V.; TSILINGARIDIS, G., et al. International Association of Dental Traumatology guidelines for the management of traumatic dental injuries: 2. Avulsion of permanent teeth. **Dent Traumatol**, v. 36, p. 331– 342, 2020. <<https://doi.org/10.1111/edt.12573>>.

GALLER, K. M.; KRASTL, G.; SIMON, S.; et al. European Society of Endodontology position statement: Revitalization procedures. **Int Endod J**, v. 49, n. 8, p. 717-723. 2016. <doi:10.1111/iej.12629>.

GIULIANI, V; BACCETTI, T; PACE, R; PAGAVINO, G. The use of MTA in teeth with necrotic pulps and open apices. **Dent Traumatol**, v. 18, n. 4, p. 217-21, Aug, 2002. <doi: 10.1034/j.1600-9657.2002.02107.x>. PMID: 12442832.

HPRA. Health Products Regulatory Authority (HPRA). **Summary of Product Characteristics**. Ledermix for Dental Use. Ledermix for Dental Use. Mar. 2019. Disponível em: <https://www.hpra.ie/img/uploaded/swedocuments/Licence_PA1321-002-001_27032019130518.pdf>. Acesso em 28 jul. 2020.

KABBINALE, P.; CHETHENA, K.; KUTTAPPA, M. Role of calcium-enriched mixture in endodontics. **Archives of Medicine and Health Sciences**, v. 3, n. 1, p. 80-84, 2015.

KHATAVKAR, R. A.; HEGDE, V. S. Use of a matrix for apexification procedure with mineral trioxide aggregate. **J Conserv Dent**, v. 13, n. 1, p. 54-57, 2010. Disponível em <<http://www.jcd.org.in/text.asp?2010/13/1/54/62629>>. Acesso em maio 2020.

LEE, S. J.; MONSEF, M.; TORABINEJAD, M. Sealing ability of a mineral trioxide aggregate for repair of lateral root perforations. **J Endod.**, v. 19, n. 11; p. 541-4, Nov,1993.

LEONARDO, M. R. **Endodontia: tratamento de canais radiculares: princípios técnicos ebiológicos**. 2 volumes encadernados. São Paulo: Artes Médicas, 2005. Reimpressão 2008

LEVIN, L.; DAY, P. F.; HICKS, L.; et al. International Association of Dental Traumatology guidelines for the management of traumatic dental injuries: General introduction. **Dent Traumatol**, v. 36, p. 309 – 313, 2020. <<https://doi.org/10.1111/edt.12574>>.

LOPES, H. P.; SIQUEIRA, J. F. **Endodontia: biologia e técnica**. 3ª ed. Rio de Janeiro: Guanabara Koogan, 2013.

LOPES, H. P.; SIQUEIRA, J. F. **Endodontia: biologia e técnica**. 4ª ed. Rio de Janeiro: Elsevier, 2015.

MAROTO, M.; BARBERÍA, E; PLANELLS, P. Treatment of a non-vital immature incisor with mineral trioxide aggregate (MTA). **Dental Traumatology**, v. 19, n. 3, p. 165 - 169. 2003.

MORENO-HIDALGO, M. C., CALEZA-JIMENEZ, C., MENDOZA-MENDOZA, A., IGLESIAS-LINARES, A. Revascularization of immature permanent teeth with apical periodontitis. **Int Endod J**, v. 47, n. 4, p. 321-331, 2014. <doi:10.1111/iej.12154>.

NICOLOSO, G. F.; PÖTTER, I. G.; ROCHA, R. O.; MONTAGNER, F.; CASAGRANDE, L. A comparative evaluation of endodontic treatments for immature necrotic permanent teeth based on clinical and radiographic outcomes: a systematic review and meta-analysis. **Int J Paediatr Dent**, v. 27, n. 3, p. 217-227, 2017. <doi:10.1111/ipd.12261>.

NOLLA, C. M. The development of the permanent teeth. **Journal of Dentistry for Children**, v. 27, n. 4, p. 254-266, out. - nov., 1960.

REE M.H.; SCHWARTZ R.S. Long-term Success of Nonvital, Immature Permanent Incisors Treated With a Mineral Trioxide Aggregate Plug and Adhesive Restorations: A Case Series from a Private Endodontic Practice. **J Endod**, v. 43, n. 8, p. 1370-1377, Aug., 2017. <doi:10.1016/j.joen.2017.02.017>

RESOLUÇÃO CFO Nº 118, de 11 de maio de 2012. **Revoga o Código de Ética Odontológica aprovado pela Resolução CFO-42/2003 e aprova outro em substituição.** Disponível em: <<http://www.cfo.org.br>>. Acesso em: 09 nov. 2020.

SCHILD H. **Cleaning and shaping the root canal.** Dent Clin North Am. 1974;18(2):269–296.

TEIXEIRA, M.A. **Revascularização pulpar.** Trabalho apresentado à Universidade Fernando Pessoa como parte dos requisitos para obtenção do grau de Mestrado Integrado em Medicina Dentária. Universidade Fernando Pessoa Faculdade de Ciência da Saúde, Porto, p. 35, 2013.

TORABINEJAD, M.; CHIVIAN, N. Clinical applications of mineral trioxide aggregate. **J Endod**, v. 25, n. 3, p. 197-205, Mar 1999.

TORABINEJAD, M.; NOSRAT, A.; VERMA, P.; UDOCHUKWU, O. Regenerative Endodontic Treatment or Mineral Trioxide Aggregate Apical Plug in Teeth with Necrotic Pulps and Open Apices: A Systematic Review and Meta-analysis. **J Endod**, v. 43, n. 11, p. 1806 - 1820, 2017. <doi:10.1016/j.joen.2017.06.029>.

TROPE, M. Treatment of the immature tooth with a non-vital pulp and apical periodontitis. **Dent Clin North Am**, p. 54, n. 2, p. 313-24, Apr, 2010. <doi: 10.1016/j.cden.2009.12.006>.

VALDUGA, G. N. **Protocolo para apicificação de dentes traumatizados com ápice aberto: uma revisão da literatura sobre a técnica da barreira por MTA.** 2020. 82f. Trabalho Acadêmico (Conclusão de Curso) – Faculdade de Odontologia. Universidade Federal de Pelotas, Pelotas.

WITHERSPOON, D. E. Vital pulp therapy with new materials: new directions and treatment perspectives: permanent teeth. **J Endod**, v. 34, n. 7S, 2008.

.