



UFPEL

UNIVERSIDADE FEDERAL DE PELOTAS
INSTITUTO DE BIOLOGIA
DEPARTAMENTO DE MORFOLOGIA
DISCIPLINA DE HISTOLOGIA

SISTEMA URINÁRIO

- JUNQUEIRA, L.C.U. & CARNEIRO, J. Histologia Básica. 11ª Ed. Rio de Janeiro: Guanabara Koogan, 2008. 524p.
- <http://www.ufrgs.br/livrodehisto/pdfs/10Urinar.pdf>

O sistema urinário retira do organismo, através da urina, as substâncias em excesso e os produtos residuais do metabolismo, contribuindo para a manutenção da homeostase, ou seja, da composição química do meio interno. A urina é produzida nos rins, passa pelos ureteres até a bexiga, onde é armazenada, e é lançada ao exterior por meio da uretra.

COMPONENTES DO SISTEMA URINÁRIO

2 rins, 2 ureteres, bexiga e uretra.

RINS

Estão localizados no espaço retroperitoneal da parede abdominal posterior, cada um do lado da coluna vertebral, na altura da 12ª vértebra torácica à terceira vértebra lombar.

FUNÇÕES DOS RINS

- Controlar a homeostasia através da pressão arterial;
- Eliminar resíduos;
- Secreção de eritropoietina (produz hemácias);
- Ativador da Vitamina D3, sintetizada na pele.

O rim é um órgão maciço que possui córtex e medula, com uma cápsula frouxamente aderida, porém bem resistente (tecido conjuntivo denso não modelado).

Possui tecido conjuntivo frouxo com vasos sanguíneos, linfáticos, fibroblastos e fibras colágenas.

Os rins são formados por néfrons, que por sua vez possui várias porções, vejamos:

- **GLOMÉRULO:** aglomerado de capilares sanguíneos
- **CÁPSULA GLOMERULAR** ou de **BOWMANN:** reveste o glomérulo, possui dois folhetos: folheto parietal e folheto visceral.
- **GLOMÉRULO + CÁPSULA:** CORPÚSCULO RENAL

· CORPÚSCULO RENAL:

O corpúsculo renal é formado pela cápsula de Bowman e pelo glomérulo renal (tufo de capilares fenestrados) mede de 200 a 300 µm de diâmetro e apresenta o pólo vascular e o urinífero. O folheto visceral da cápsula de Bowman é formado pelos podócitos que envolvem toda

extensão da rede capilar e constituem, juntamente com o endotélio vascular e as membranas basais, a barreira de filtração glomerular. O folheto parietal é formado por epitélio pavimentoso simples. Entre os dois folhetos encontra-se o espaço Capsular (urinífero) que capta o filtrado glomerular.

APARELHO JUSTAGLOMERULAR: esta estrutura participa do controle da pressão arterial. É formado pelas células justaglomerulares que são células musculares lisas modificadas provenientes da túnica média da arteríola aferente e são responsáveis pela síntese de renina, pela a mácula densa que é formada por células cúbicas altas do epitélio do túbulo distal adjacentes ao pólo vascular do corpúsculo renal e que são sensíveis a variações na concentração de sódio e pelas células lacis.

TÚBULO PROXIMAL: apresenta epitélio cúbico simples rico em microvilosidades (borda em escova) que opacifica a luz tubular. Este seguimento reabsorve em torno de 90% da água proveniente do espaço urinífero.

ALÇA DE HENLE: este seguimento apresenta forma de U constituído por uma porção espessa (não permeável) e uma delgada (permeável a água). Funcionalmente participa da reabsorção de água e da concentração de urina (urina hipertônica).

TÚBULO DISTAL: esta parte que se comunica com o túbulo coletor é revestida por epitélio cúbico simples e participa da troca de íons sódio e potássio.

TÚBULO COLETOR: porção final do néfron

DIFERENÇA ENTRE TCP E TCD	
TCP	TCD
LÚMEN MENOR	LÚMEN MAIOR
CÉLULAS ALTAS	CÉLULAS BAIXAS
MICROVILOSIDADES	SEM MICROVILOSIDADES
NÚCLEOS MAIORES E MAIS AFASTADOS	NÚCLEOS MENORES E MAIS PRÓXIMOS
CITOPLASMA MAIS ACIDÓFILO	CITOPLASMA MENOS ACIDÓFILO



UFPEL

**UNIVERSIDADE FEDERAL DE PELOTAS
INSTITUTO DE BIOLOGIA
DEPARTAMENTO DE MORFOLOGIA
DISCIPLINA DE HISTOLOGIA**

- As células da parte espessa da Alça de Henle e TCD são semelhantes, porém com funções distintas;

FUNÇÃO DOS NÉFRONS:

- Filtração;
- Secreção de renina e prostoglandinas;
- Absorção de água, glicose e aminoácidos.

- A única porção que não constituída por tecido epitelial cúbico simples entre os túbulos, é a porção delgada da Alça de Henle, que possui tecido epitelial pavimentoso simples.

CIRCULAÇÃO RENAL

- Artéria Renal
- Artérias Interlobares
- Artérias Arciformes
- Artérias Interlobulares
- Arteriolas Aferentes
- Capilares Glomerulares
- Arteriola Eferente
- Capilar Peritubular
- Vasos Retos
- Veias Estreladas
- Veias Arciformes
- Veias Interlobulares
- Veia renal

INTERSTÍCIO RENAL

- Possui vasos sanguíneos e linfáticos;
- Preenchido por tecido conjuntivo;

INTERSTÍCIO MEDULAR

- Produz prostaglandina e prostaciclina

INTERSTÍCIO CORTICAL

- Possui células especializadas que produzem a eritropoietina.

URETERES

Órgão oco, formado por túnicas:

- MUCOSA: formada por epitélio de transição;
- MUSCULAR: duas camadas de músculo liso;
- ADVENTICIA: reveste externamente o órgão.

BEXIGA

- MUCOSA: Epitélio polimorfo ou de transição e lâmina própria de tecido conjuntivo ;
- MUSCULAR: três camadas de músculo liso
- SEROSA/ADVENTICIA: revestindo o órgão;
- Bexiga vazia possui dobras e pregas.

URETRA

FEMININA:

- Aproximadamente de 4 a 5 cm;
- Esfíncter externo da uretra.

MASCULINA:

Possui três regiões:

- Prostática: em contato com as glândulas acessórias;
- Membranosa: entre a prostática e peniana;
- Peniana: dentro do pênis.



UFPEL

UNIVERSIDADE FEDERAL DE PELOTAS
INSTITUTO DE BIOLOGIA
DEPARTAMENTO DE MORFOLOGIA
DISCIPLINA DE HISTOLOGIA

AULA PRÁTICA DE SISTEMA URINÁRIO

FONTE: UFPEL-INSTITUTO DE BIOLOGIA /DEPTO MORFOLOGIA , PROFª MARIA GABRIELA T. RHEINGANTZ E IRIA GUIMARÃES MACHADO - HISTOLOGIA BÁSICA INTERATIVA.

LÂMINA Q1 – RIM | HE

O rim é formado principalmente por unidades morfofuncionais (Néfrons).

Cada néfron é constituído por corpúsculo renal (glomérulo e cápsula de Bowman), túbulo contorcido proximal, alça de Henle, túbulo contorcido distal e tubos coletores.

a) **Cápsula:** delegada, de tecido conjuntivo, não emite septos.

b) **Zona cortical:**

- Corpúsculos renais:

- Glomérulo: tufo de capilares arteriais
- Cápsula Bowman:

- Um folheto visceral formado por epitélio plano simples modificado. Estas células são denominadas **PODÓCITOS**, mas não podem ser identificadas nesta preparação.

- Um folheto parietal formado por epitélio plano simples.

- Túbulos contorcidos proximais (TCP): epitélio cúbico simples

- Túbulos contorcidos distais (TCD): epitélio cúbico simples. Às vezes aparece compondo a macula densa.

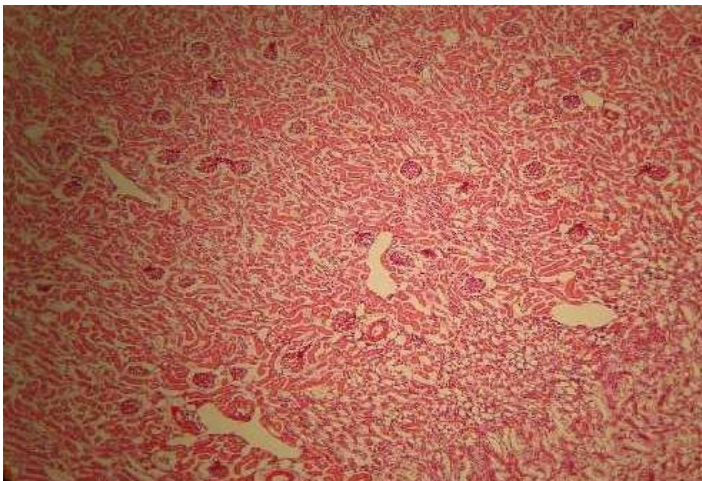
c) **Zona medular:**

- Alças de Henle: difíceis de visualizar nesta lâmina:

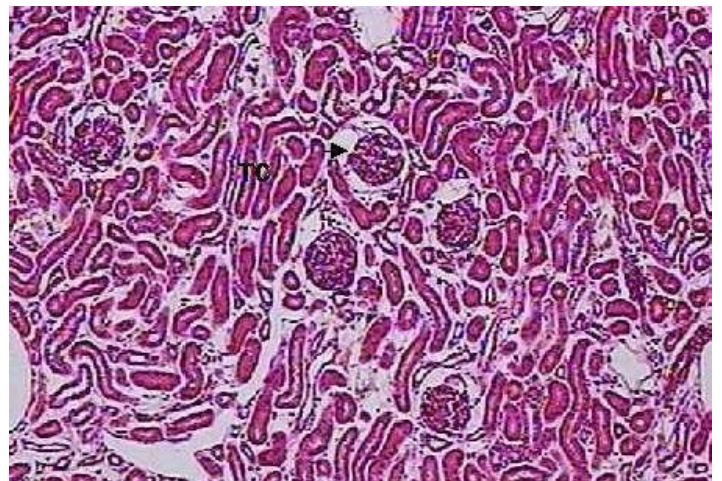
- Porção delgada: epitélio simples com células achatadas, cujos núcleos fazem saliência para a luz. Semelhante aos capilares sangüíneos com os quais podem ser confundidas.
- Porção espessa: epitélio cúbico simples semelhante ao do TCD.

OBS: até pouco tempo, os túbulos coletores não faziam parte do néfron, hoje são considerados como elementos do néfron.

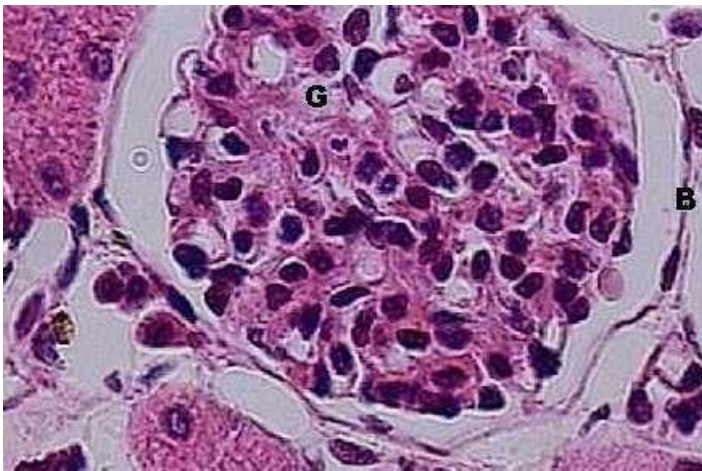
- Túbulo coletor: predominam na zona medular, mas podem aparecer na cortical. Apresentam epitélio cúbico simples, células com citoplasma claro, núcleos salientes e limites intercelulares bem nítidos.



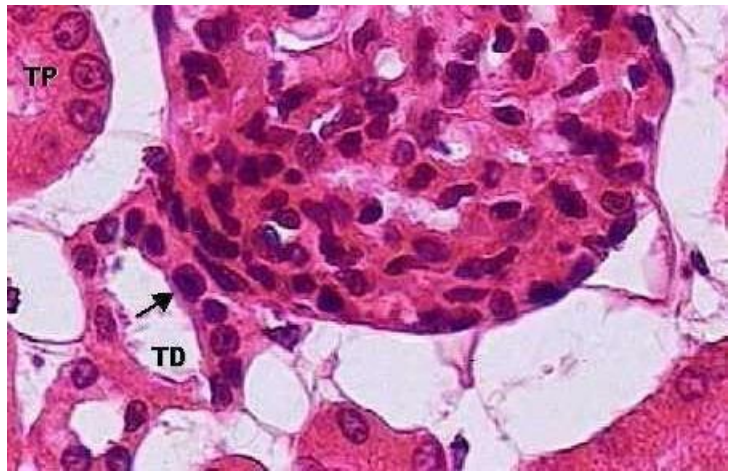
Rim, zona cortical (40x).



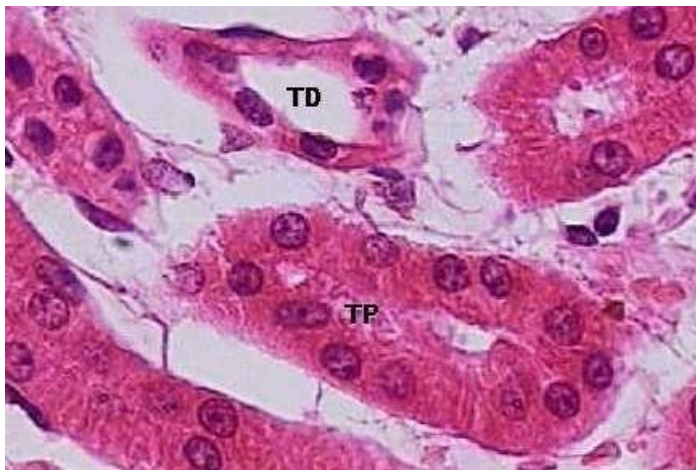Rim, zona cortical: glomérulos (seta); túbulos contorcidos (TC) (100x).



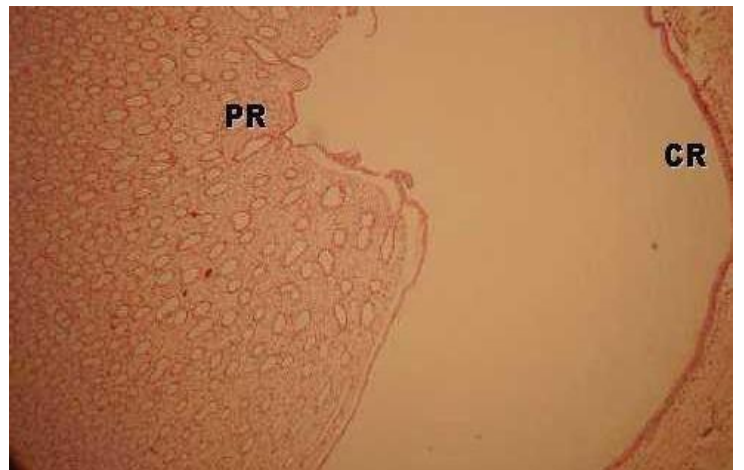
Glomérulo (G) e cápsula de *Bowman* (B) (400x).



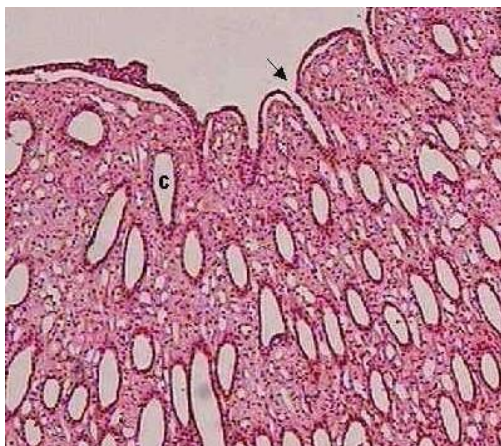Glomérulo (G); túbulo contorcido proximal (TP); túbulo contorcido distal (TD); mácula densa (seta) (400x).



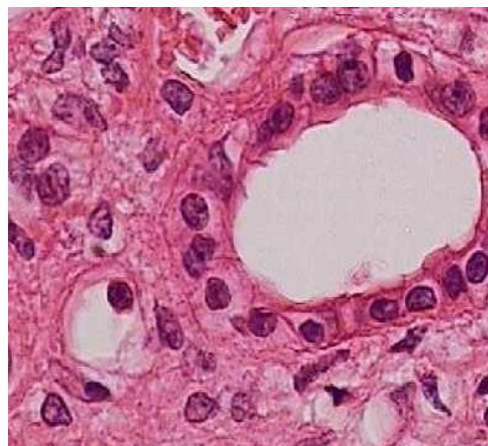
Túbulos contorcidos: proximal (TP) e distal (TD) (400x).



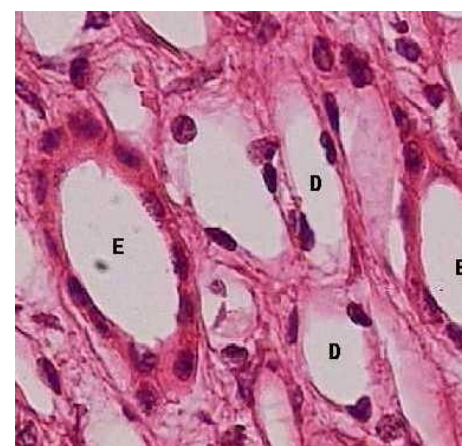Papila renal (PR) e cálice renal (CR) (40x).



Região da papila renal: tubos coletores (C) e abertura dos tubos coletores na papila renal (seta) (100x).

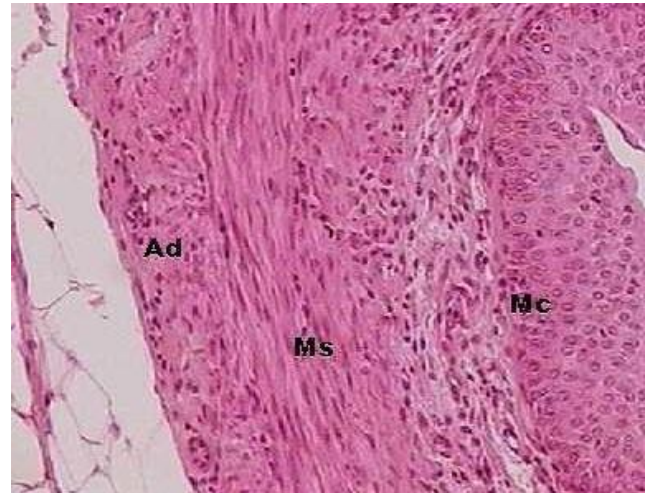
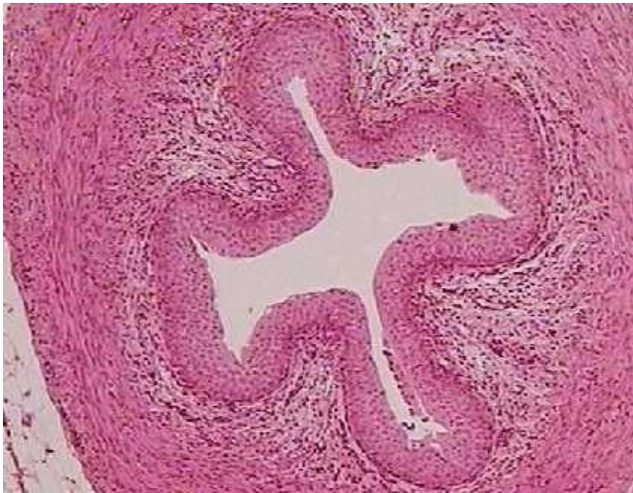
Tubo coletor, corte transversal (400x).



Alças de Henle: espessa (E) e delgada (D) (400x).

LÂMINA Q2 – URETER | HE

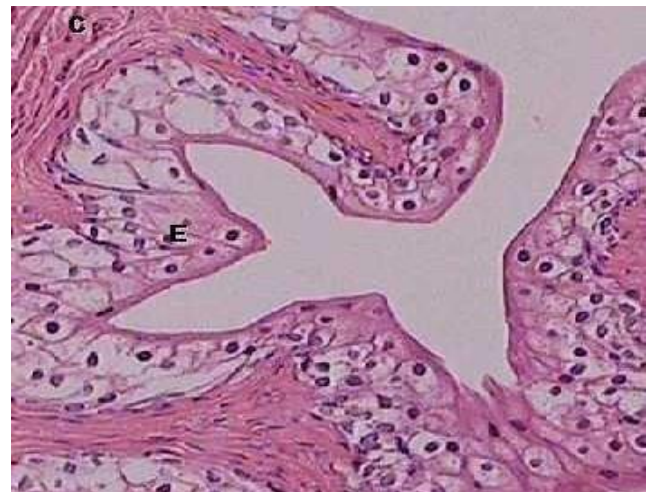
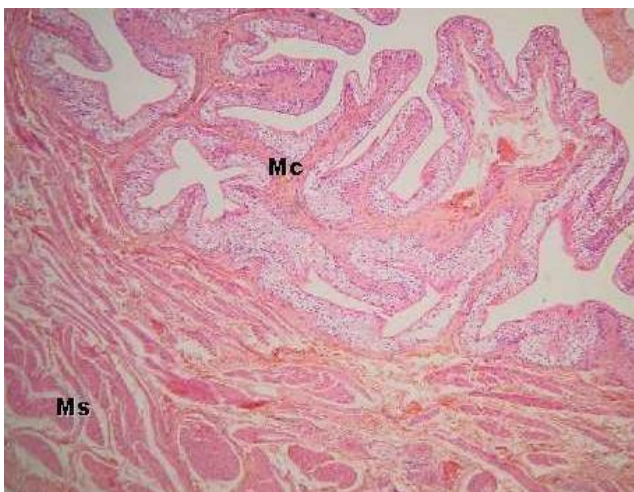


MUCOSA: tecido epitelial de transição
Lâmina própria: tecido conjuntivo.

MUSCULAR: músculo liso com duas camadas não bem definidas: longitudinal interna e circular externa. (na porção inferior do ureter pode haver uma camada longitudinal externa a essas duas).

ADVENTÍCIA: tecido conjuntivo.

LÂMINA A5 – BEXIGA HE



MUCOSA: tecido epitelial de transição
Lâmina própria: tecido conjuntivo.

MUSCULAR: formada por 3 camadas difíceis de serem distinguidas umas das outras.

SEROSA: apenas na região superior, continuação do peritônio.

ou

ADVENTÍCIA: tecido conjuntivo frouxo.



UFPEL

**UNIVERSIDADE FEDERAL DE PELOTAS
INSTITUTO DE BIOLOGIA
DEPARTAMENTO DE MORFOLOGIA
DISCIPLINA DE HISTOLOGIA**

ESTUDOS COMPLEMENTARES

- <https://pt.slideshare.net/juliaberardo9/aula-3-histologia-sistema-urinrio>
- <http://www.ufrgs.br/livrodehisto/pdfs/10Urinar.pdf>
- https://edisciplinas.usp.br/pluginfile.php/2110734/mod_resource/content/1/Roteiro%20Version%20%20Sistema%20Urin%C3%A1rio%20MKOed.pdf

**@historep 2018/1
UNIVERSIDADE FEDERAL DE PELOTAS
DEPARTAMENTO DE MORFOLOGIA
FACULDADE DE ODONTOLOGIA**



@historep



historepcriativa

Camila Hubner Bielavski
Hingrids Sgnaulin
Kátia Cristiane Hall
Laura Moreno
Matheus Fernandez
Taís de Araujo

Orientação de Sandra Mara da Encarnação Fiala Rechsteiner