

## TECIDO EPITELIAL

Constituído por células poliédricas justapostas, entre as quais existe pouca substância extracelular. As células se aderem umas às outras por junções intercelulares.

### Funções:

- Reveste a superfície (pele)
- Absorção (no intestino)
- Secreção (nas glândulas)
- Percepção de estímulo (neuroepitélio olfatório e gustativo)
- Contração (células mioepiteliais)

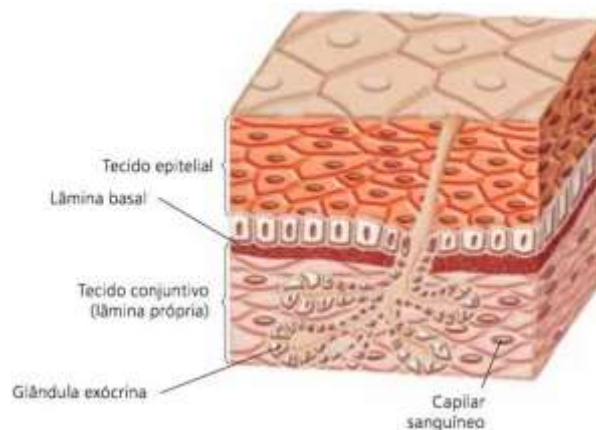
### Observações importantes:

- Avascular
- Tem inervação
- Apresenta um citoesqueleto
  1. Filamento intermediário de queratina (dá resistência mecânica e estrutural)
  2. Actina (sustenta a membrana plasmática e faz locomoção celular)
  3. Microtúbulos (origina cílios e flagelos)

**Lembre-se:** logo abaixo do epitélio temos a lâmina basal, que forma uma barreira que limita e controla a troca de macromoléculas entre essas células e o tecido conjuntivo

### Funções da lâmina basal:

- Papel estrutural
- Filtração de moléculas
- Regula a proliferação e diferenciação celular



Fonte: <https://www.coladaweb.com/biologia/corpo-humano/tecido-epitelial>

Lembra que falamos que para uma célula ficar unida com as demais, elas têm junções intercelulares? Vamos falar delas agora!

**As junções intercelulares servem para coesão, oclusão e comunicação entre as células. Temos as junções:**

- Junções de adesão, que pode ser:

1. zônula de adesão (aderência de uma célula a outra)
  2. hemidesmossomos (prende a célula epitelial a lâmina basal)
  3. desmossomos (prende uma célula a outra)
- Junções impermeáveis
    1. zônula de oclusão (veda o espaço intercelular)
  - Junções de comunicação
    1. junções comunicantes ou junções gap (permitem passagem de íons e pequenas moléculas)

TIPOS DE EPITÉLIO: → de revestimento  
 → Epitélio glandular

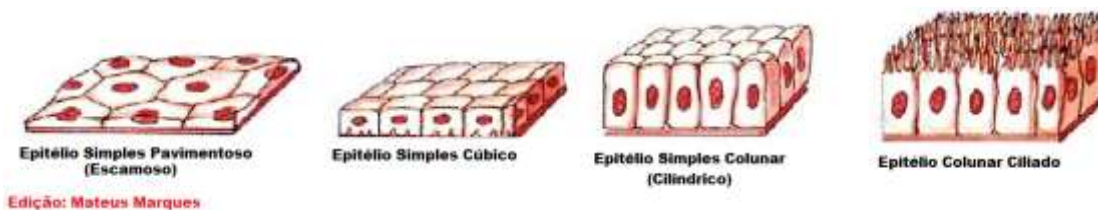
### EPITÉLIO DE REVESTIMENTO:

Camadas: → epitélio de revestimento simples  
 → Epitélio de revestimento estratificado

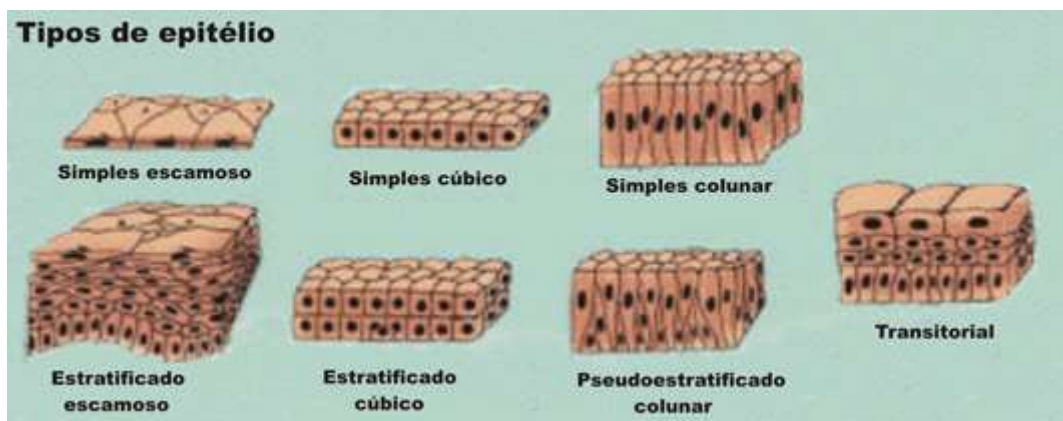
A forma das células pode ser: Pavimentos (também chamada de plana ou escamosa), cúbica e prismática (também chamado de colunar ou cilíndrico)

OBS: Nos estratificados podemos ter a classificação de transição (as células não tem formato definido, depende do estado do órgão, exemplo é o epitélio da bexiga quando está cheia e vazia)

OBS: Temos também o tecido epitelial de revestimento pseudoestratificado (parece ter mais de uma camada de célula, mas é apenas uma camada com tamanhos diferentes de células, o que faz com que os núcleos apareçam em diferentes alturas)



Fonte: <http://histologialaminas.blogspot.com.br/2016/02/tecido-epitelial-classificacao.html>



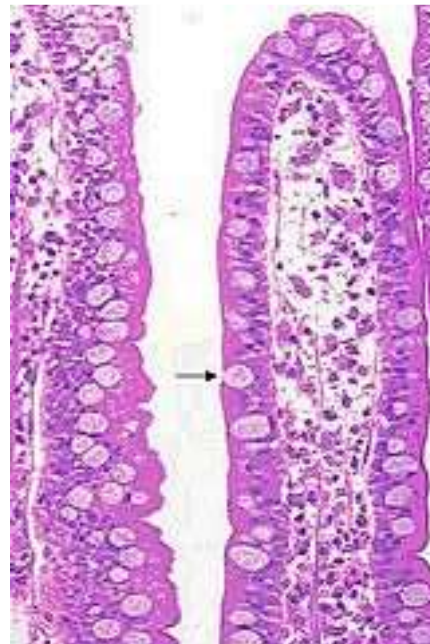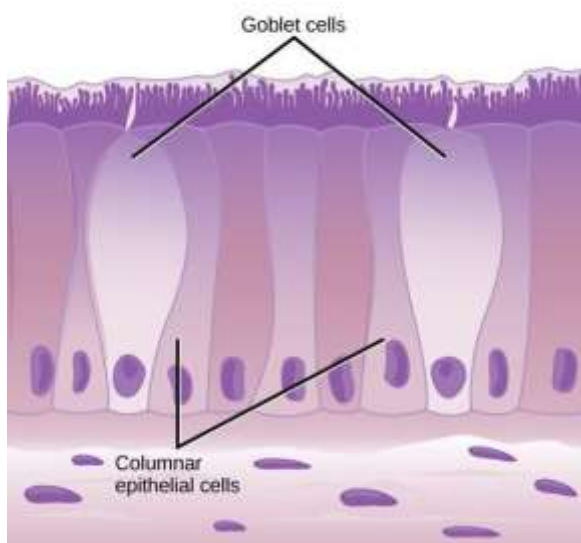
Fonte: <https://www.sobiologia.com.br/conteudos/Histologia/epitelio3.php>

OBS: o epitélio de revestimento estratificado escamoso é mais conhecido como epitélio de revestimento estratificado pavimentoso, nesse caso, pois quando temos um epitélio de revestimento estratificado (com várias camadas) classificamos a forma conforme a camada mais superficial, no caso da foto seria pavimentosa.

### EPITÉLIO GLANDULAR:

Apresentam células especializadas para secreção

- ✓ Se a glândula é unicelular → célula caliciforme (está no revestimento intestinal e respiratório)

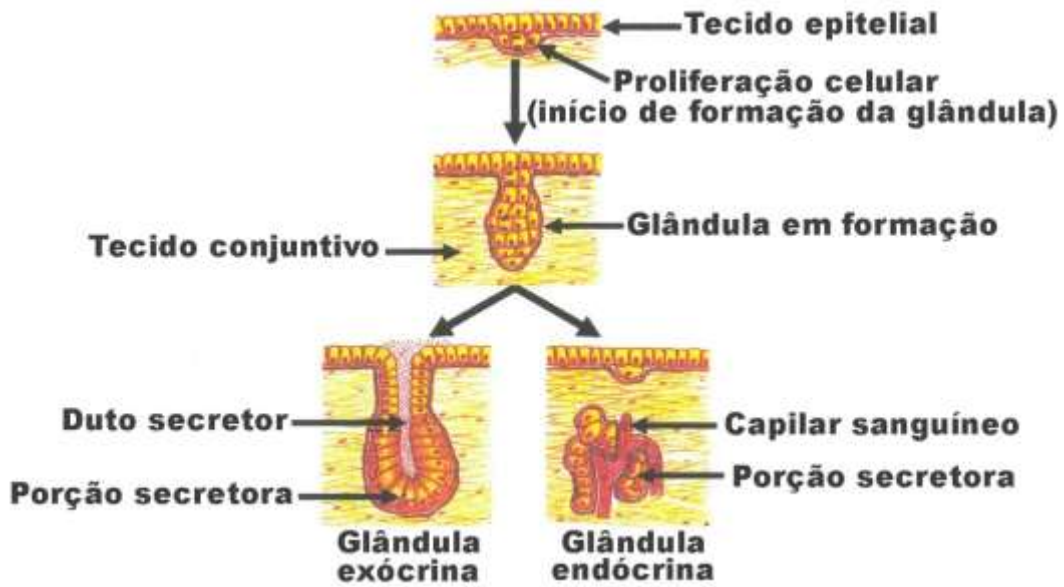


Fonte: <http://pt.nextews.com/e9b728f6/>

Fonte: [https://gl.wikipedia.org/wiki/C%C3%A9lula\\_caliciforme](https://gl.wikipedia.org/wiki/C%C3%A9lula_caliciforme)

- ✓ Se a glândula é multicelular → pode ser glândula exócrina ou endócrina

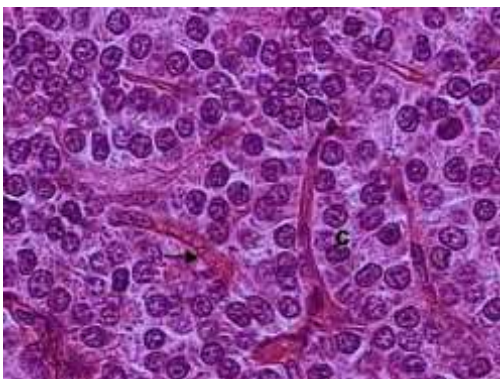
Sabe como se formam as glândulas? Por proliferação de células epiteliais de revestimento, com esse aumento de número de células, elas começam a se invaginar para dentro do tecido conjuntivo, se ela apresentar a porção secretora e o ducto, é exócrina e liberam a secreção para fora do corpo ou dentro de um órgão; caso ao se invaginar, as células que se diferenciaram em glandulares, se desconectem das células de revestimento, ela vira uma glândula endócrina e libera sua secreção no sangue!



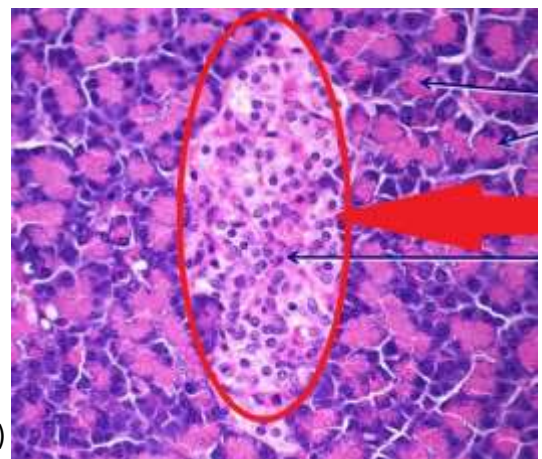
Fonte: <http://www.unifal-mg.edu.br/histologiainterativa/tecido-epitelial-glandular/>

**ENDÓCRINA** → pode ser cordonal  
 ↘ Folicular, também denominada vesicular

Cordonal: No tipo cordonal, as células da glândula estão organizadas em fileiras que se bifurcam e fundem-se aleatoriamente.



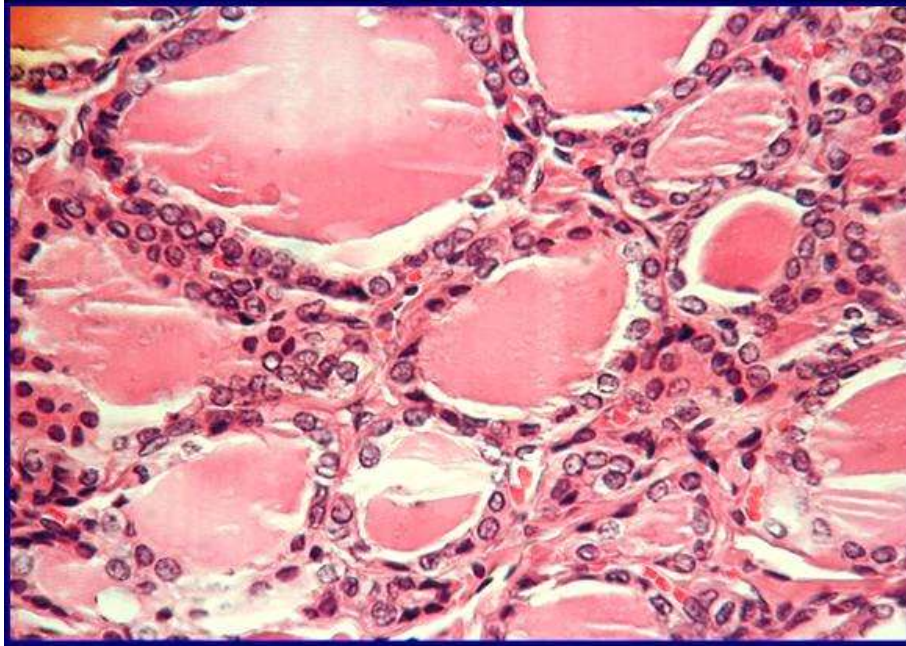
(onde está o C)



Fonte: <http://danielemalikoski.blogspot.com.br/2013/08/histologia-e-embriologia.html>

Fonte: <https://labhistologia123.wordpress.com/2014/09/12/glandulas-endocrinas/>

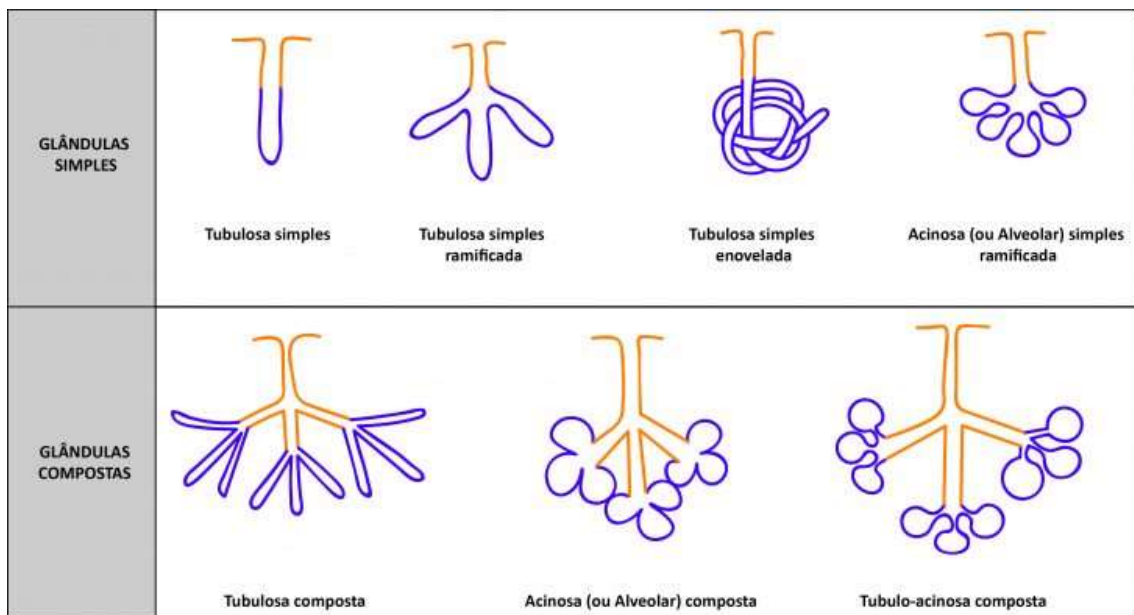
Folicular: as células formam vesículas preenchidas por secreção.



Fonte: <https://labhistologia123.wordpress.com/2014/09/12/glandulas-endocrinas/>

**EXÓCRINA** → simples (um ducto não ramificado): tubulares, tubular enovelada, tubular ramificada ou acinosa)

→ Composta (ducto ramificado): podendo ser tubular, acinosa ou túbulo-acinosa

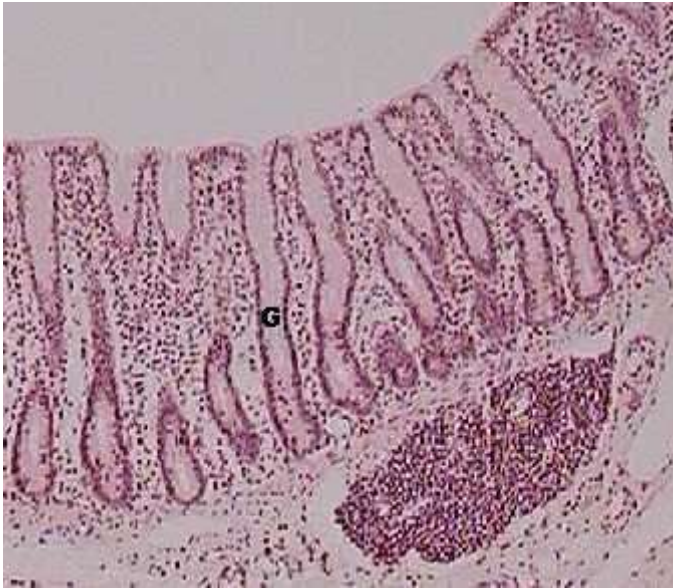


Fernandes, A., 2017

Fonte: <http://knoow.net/cienterravida/biologia/glandulas-exocrinas/>

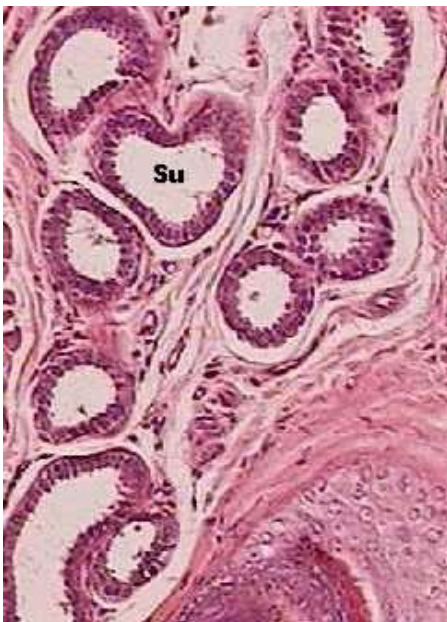**As mais importantes:**

Glândula exócrina tubular simples: intestino grosso



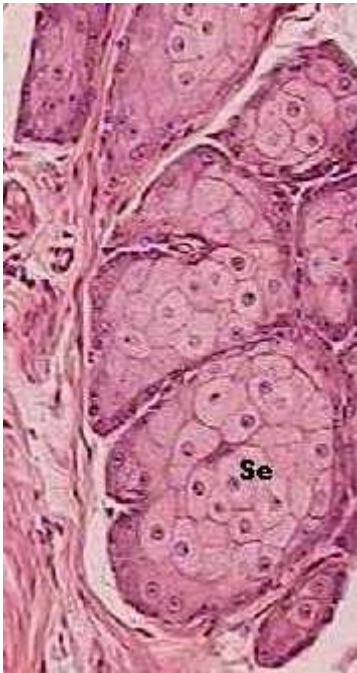Fonte: <http://www.histobasica.xpg.com.br/geral/tubulosa.htm>

Glândula exócrina tubulosa simples enovelada: glândula sudorípara



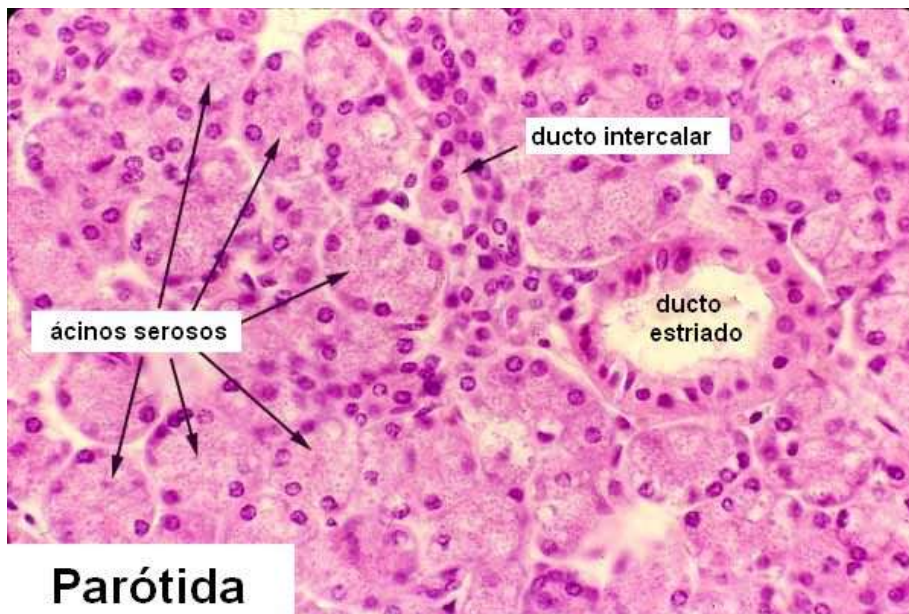
Fonte: <http://www.histobasica.xpg.com.br/geral/sudor%EDpara.htm>

Glândula exócrina acinosa simples (glândula sebácea)



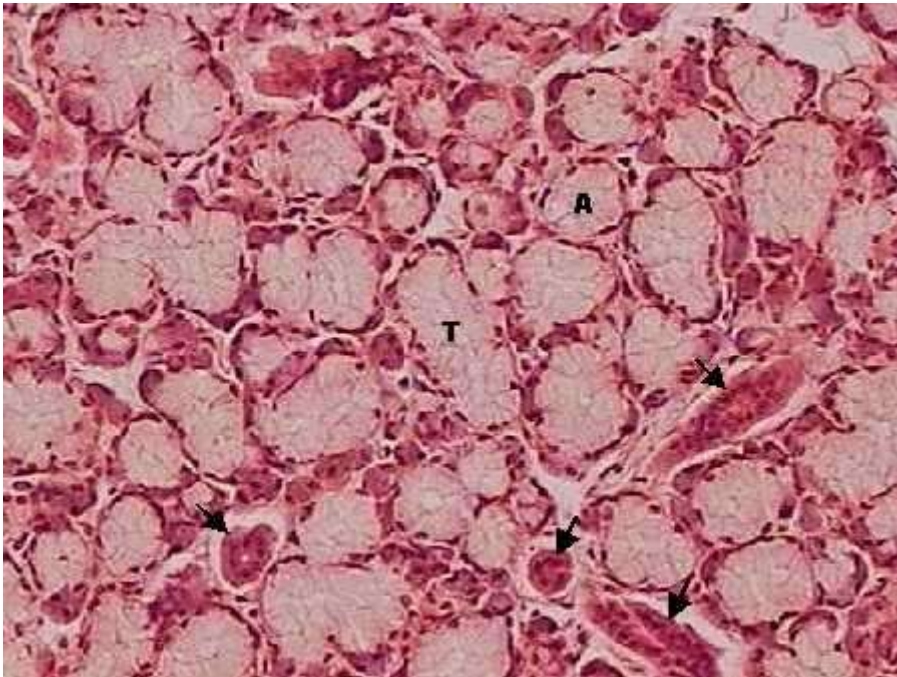
Fonte: <http://www.histobasica.xpg.com.br/geral/sudor%EDpara.htm>

Glândula exócrina acinosa composta (parótida e no pâncreas)



Fonte: <http://www.teliga.net/2010/11/tecido-glandular-ou-secretor-principais.html>

## Glândula exócrina túbulo-acinosa composta (salivar)



Fonte: <http://www.histobasica.xpg.com.br/geral/salivarmista.htm>

**CLASSIFICAÇÃO GLANDULAR:** de como a secreção deixa a célula (modo de extrusão)

- Merócrina (libera por exocitose, ocorre no pâncreas por exemplo)
- Holócrina (secreta com a destruição da célula, ocorre na sebácea)
- Apócrina (secreção liberada com parte do citoplasma, ocorre na glândula mamária)

**CLASSIFICAÇÃO QUANTO AO TIPO DE SECREÇÃO:**

Mucosa: essa secreção é carboidrato, polissacarídeo. Só conseguimos ver bem corada quando é a coloração PAS

Serosa: essa secreção é proteína. Nas lâminas estão bem rosas. Por isso que na imagem anterior (glândula exócrina túbulo-acinosa composta temos uma parte bem rosa, a parte serosa e uma parte rosa bem claro, quase transparente, que seria a parte mucosa)

Mista: uma combinação dos dois tipos de secreção.

Resumo feito por: Mariana Parron Paim